الشضى وِالكسس

- أشيع أو عاع تضى على حياه :
  - غمط
  - احتقار غمط
  - سخرية غمط
  - خطئ خاخ

مشاكل التي تعاني منها الصحة:

- لوحق أنه تستوذ الحالات احوا ظد ا بٔ حوى 9أشهش رٔو٪د ذروور ٦ ا ثاوٰح ُب الاسعان مكتملة ازروج.
- وعةذشار فحوص تروبج و ا تهتاء خالرُشح 3 أعلٰ نج3أشهش و6أشهش و12أشهرا.
- ان لٰسا عاخ اصوح ٓذ أكهرت نوطٔ وا هذ العرخذاٰ لٰبس دوبلاس ُنذشخيص الرضوض اٰغ ٰشخ ٓ شش هن الفحوص اٰر ٔوٰذح.

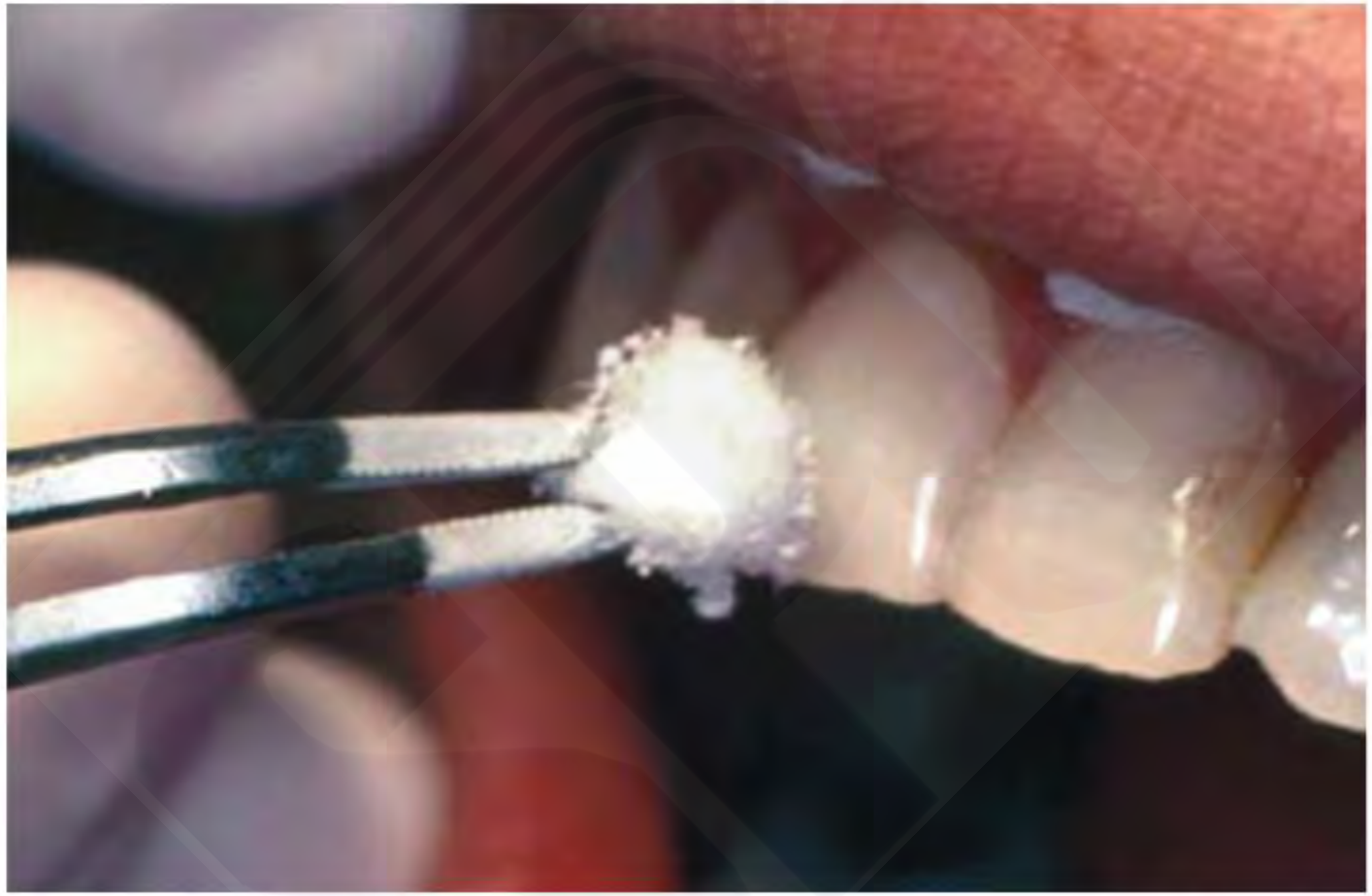

FIG. 20-1 Difluorodichloromethane (–40° F [–40° C]) gas is sprayed on a cotton pellet and then placed on the incisal edge of the maxillary incisor.

الفحوص الشائعة:

- وذ ازظ كش اشوانه شيء مهم ُب هزه الفحوص

الأساس النظري:

- الهدف الأساسي في الغلس الأطر من وجهة النظر الإنتاج هو الحفاظ على الحالة
- الغلس الإنتاج تقسم الى:
- شروط الأطر (المائية) بدون انكشاف التربة.
- تنظيم ذات موذوشمل الماء و الأطر و الأ(.

التسلسل العلاجي:

- ان اخو ار طريقة اموا ح ورمد على ظح ذ ن اغ ن وظ من ن حدوث ا ش ع و اموا ح وظح الإصتاح حول ا غ ح وخ ح اموا ح ا ش م ح.
- 1ظح ذ ن اغ ن) ع ن ر & ع ن م ر ل ا روج(
- 2ظ من ن حدوث ا ش ع و اموا ح ب و ذ 48 ع ا ح ض داد احتمال خ ر ا ش ا ع ش ا ت ش ش ت ا ذ ع ا ة.
- 3ظح الإصتاح حول ا غ ح.
- 4خ ح امعالجة ا رميمة.

- **مع للعلاجة الحالي تم اختيارها:**
  - 1 معالجة سن ًنّش ملتهب.
  - 2 خر ً الأقة ا ح ٰمن دخ٪ ا غشل ً.
  - 3 ذ ٌ -ا ح ا ٰ ة.

ظرق اعالج:

- 1 لا ٌ -ح ثباح
- نشح ا٤ عاغ 80%
- 2تش تظئب
- ٪ هئصاحا ة لاظ حوى ا٪ ط ٪ ا ى نسا طثب ع ٭.
- نشح نجاحه 95%
- 3تش ة أمل
- ٪ هئصاحا ة ارظ تش ٌ أمل حتى ا٪ ط ٪ ا ى ٪ هات أل٤ ح.
- نشح نجاحه 75%
- 4 معا ٌ ح ثاح ذ ٌ ظح.

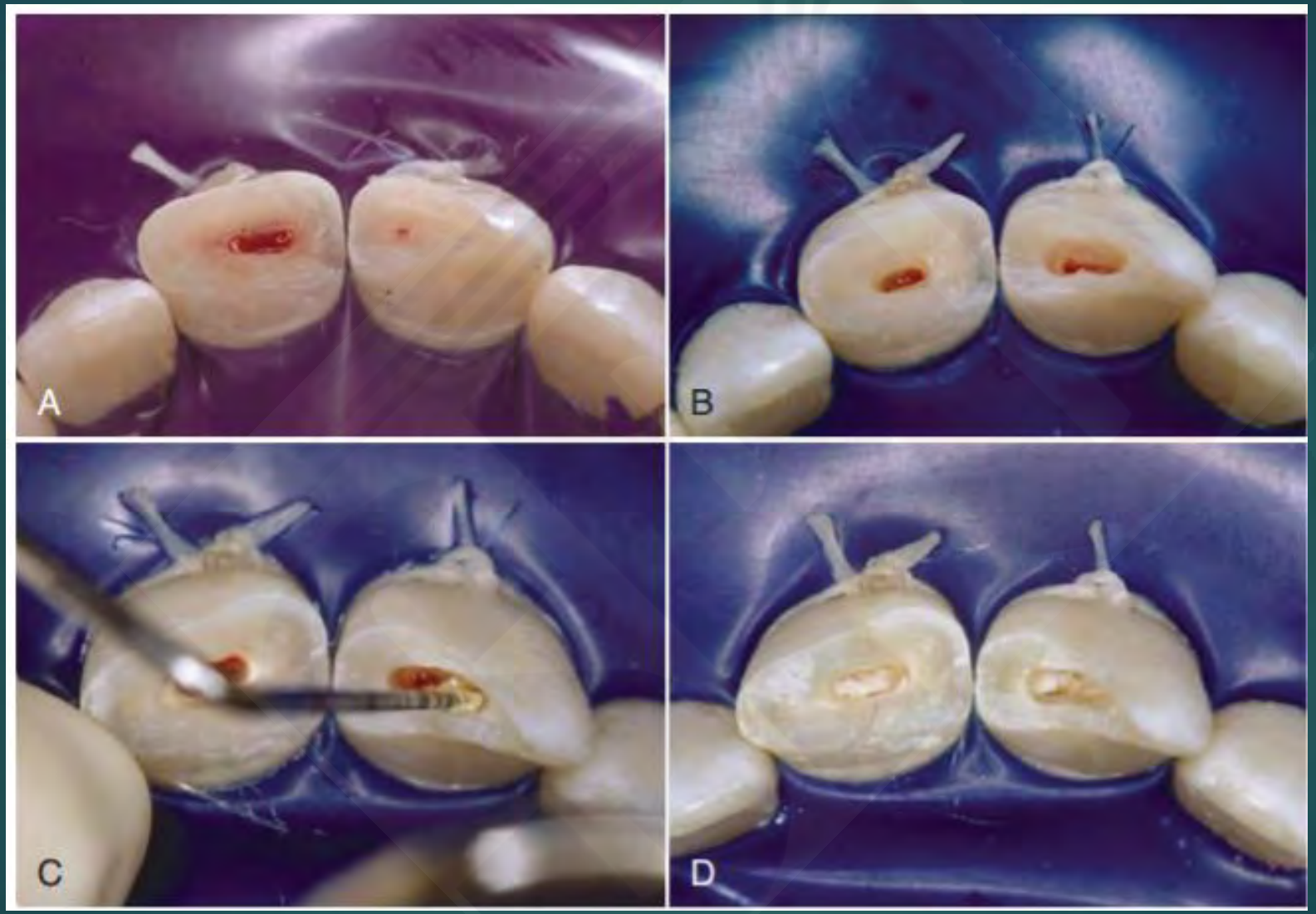
A
B
C
D

E
F
G
H

FIG. 20-11 Cvek partial pulpotomy. **A**, The fractured teeth are cleaned and disinfected; a rubber dam is placed. **B**, Cavities are prepared at high speed with a round diamond bur 1 to 2 mm into the pulpal tissue. **C**, Calcium hydroxide on a plugger (**D**) is placed on the soft tissue of the pulp. **E**, Care is taken to avoid smearing the walls of the preparation with the calcium hydroxide. **F**, Cavity preparations are filled with glass ionomer cement. The exposed dentin is etched (**G**) and then covered with composite resin (**H**). **I**, Radiograph 6 months later shows formation of hard tissue barriers in both teeth. (Courtesy Dr. Alessandra Ritter, Chapel Hill, NC.)

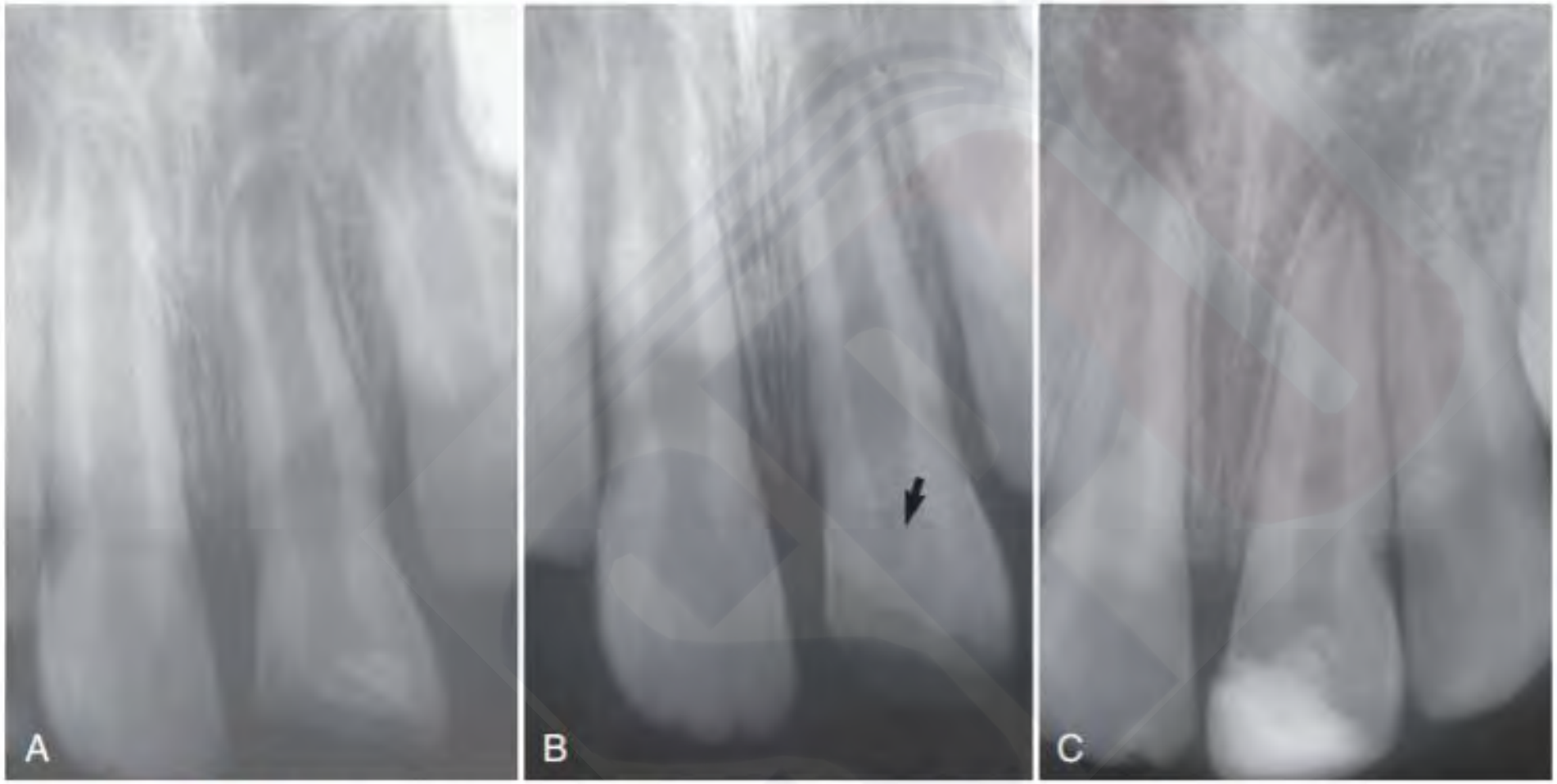

FIG. 20-12 Continued root development after partial pulpotomy. **A,** Radiograph of immature tooth with a complicated crown fracture. **B,** At the time of placement of calcium hydroxide after partial pulpotomy. **C,** Follow-up radiograph confirming that the pulp maintained vitality and the root continued to develop.

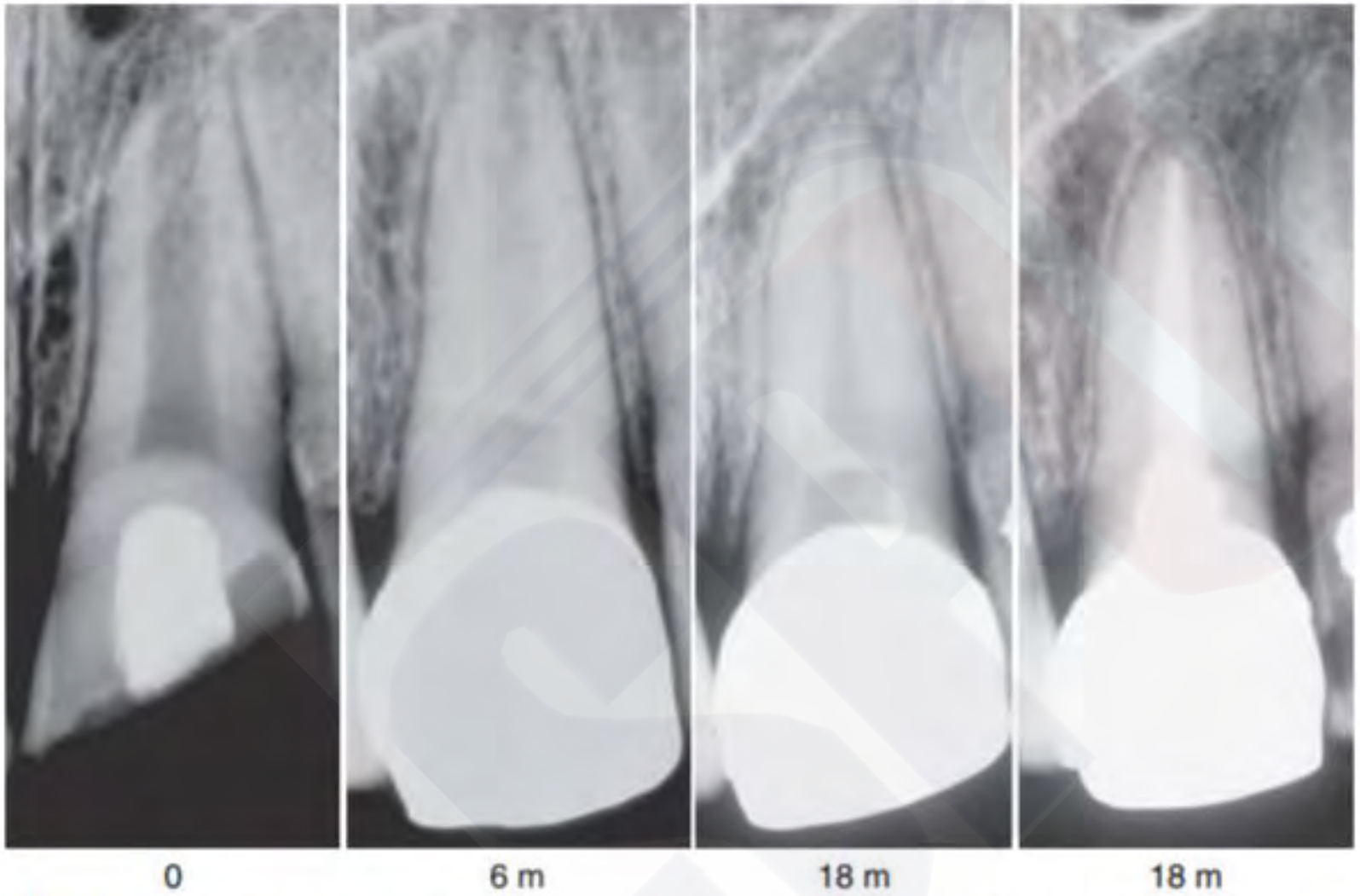

FIG. 20-13 Successful pulpotomy followed by a pulpectomy at 18 months. (Courtesy Dr. Leif Tronstad, Oslo, Norway.)

معالجة الأسنان الشرجية:

- **الإسعاف الأولي : الإسهال الزوري أو إعادة التأهيل الشرجي:**
- طريقة الإخراج الزوري:
- تهيئة الأجواء المناسبة
- 1 تنظيف الرواء ثم تجفيف الأجزاء المتأثرة بضماد ماء الخيار
- 2 تنظيف منطقة الشرج:
- وذلك إما (تدوين ماء الخيار)
- أو منطقة الشرج (بالمياه) تدريجياً ومنطقة الشرج
- 3 حشو الأجزاء المتأثرة.
- تدليك الخصيتان الأوراك.
- الإخراج الطبيعي 30 % هذه الأسباب من طبيعة الخلطات الأمراض الشرجية.

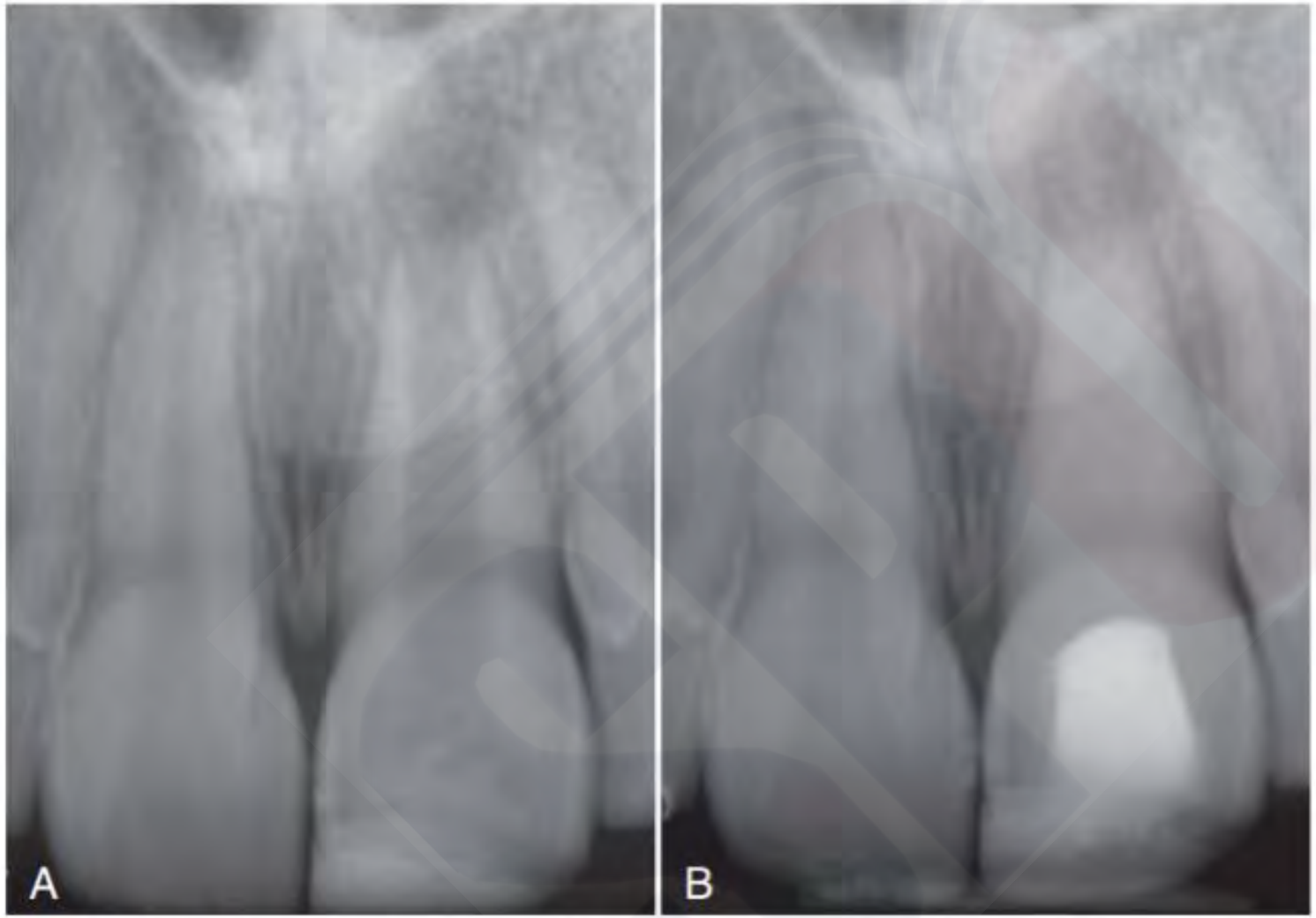

FIG. 20-16 A and B, Root canal that "disappears" after placement of a thick mix of pure calcium hydroxide and then over time washes out again. (Courtesy Dr. Cecilia Bourguignon, Paris, France.)

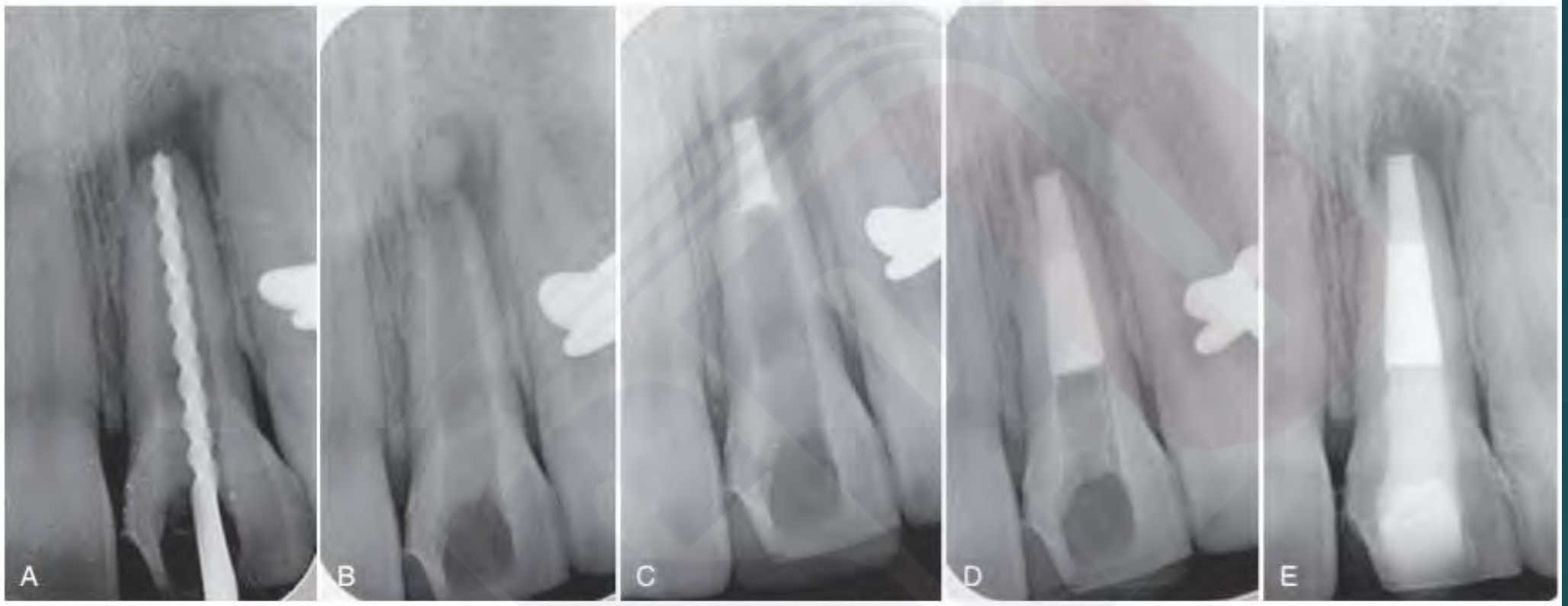

FIG. 20-17 Apexification with mineral trioxide aggregate (MTA). **A**, The canal is disinfected with light instrumentation, copious irrigation, and a creamy mix of calcium hydroxide for 1 month. **B**, Calcium sulfate is placed through the apex as a barrier against which the MTA is placed. **C**, A 4-mm MTA plug is placed at the apex. **D**, The body of the canal is filled with the Resilon obturation system. **E**, A bonded resin is placed below the cementoenamel junction (CEJ) to strengthen the root. (Courtesy Dr. Marga Ree. Purmerend, Netherlands)

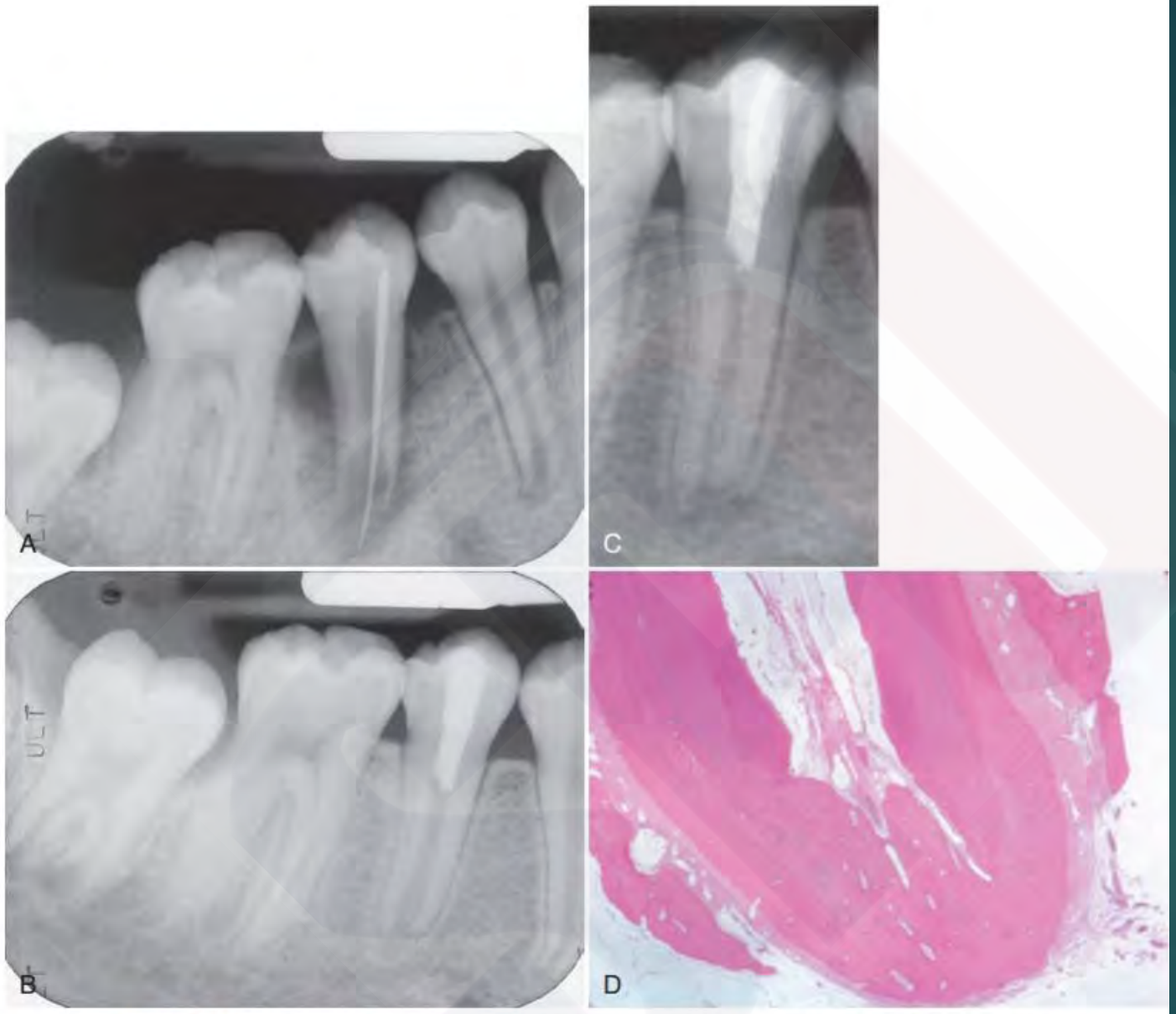

FIG. 20-20 **A,** Preoperative radiograph showing an immature root with periradicular periodontitis and a traced sinus tract to the apex of the root. **B,** Radiographic checkup 7 months after treatment that included application of a mixture of ciprofloxacin, metronidazole, and minocycline. **C,** At 24-month checkup, showing continued root development both in length and width of the root. **D,** Histologic slide from Thibodeau et al.[155] showing thickened root walls, apical development, and healing of apical periodontitis in a dog tooth where a periapical lesion had been created in an immature tooth.

المشاكل التي تحتاج إلى:

- و ٪ن ها ا تحديل٪ *طرش من ٪نتب
- حرطن ˜
- تقوي ذ ٪مي أو جراحي.

الأسباب:

- الموت بسبب هذه الأمراض في 40٪ من الكسور الرضية وذلك نتيجة هشاشة العظام الناشئة .
- تحدث الوفيات بسبب المضاعفات الناتجة عن الكسور في 25 % من الحالات.
- الإصابات الناتجة عن الكسور مهمة للغاية .

- اعالج:
  - ال ال ال عوأسوتضمن إ هاثجطضء ئ ى أقرب ملوم ن من م انه اثوب.
  - اثغشج المستخدمة هادة هي ظشج ذ ظ ع ح غن ام ظاب منجعث٪ ه ن 4 أعك ن.

- **واوج الشفاء:**
- 1 اشاءتغ ط مو ّ بظ.
- 2 شاء متواعط خالا نسط ضام .
- 3 شاء متواع ـحتغ ط هلمي وش ط ضام.
- 4 نسط التهابي و هذ حدوث شِاء.

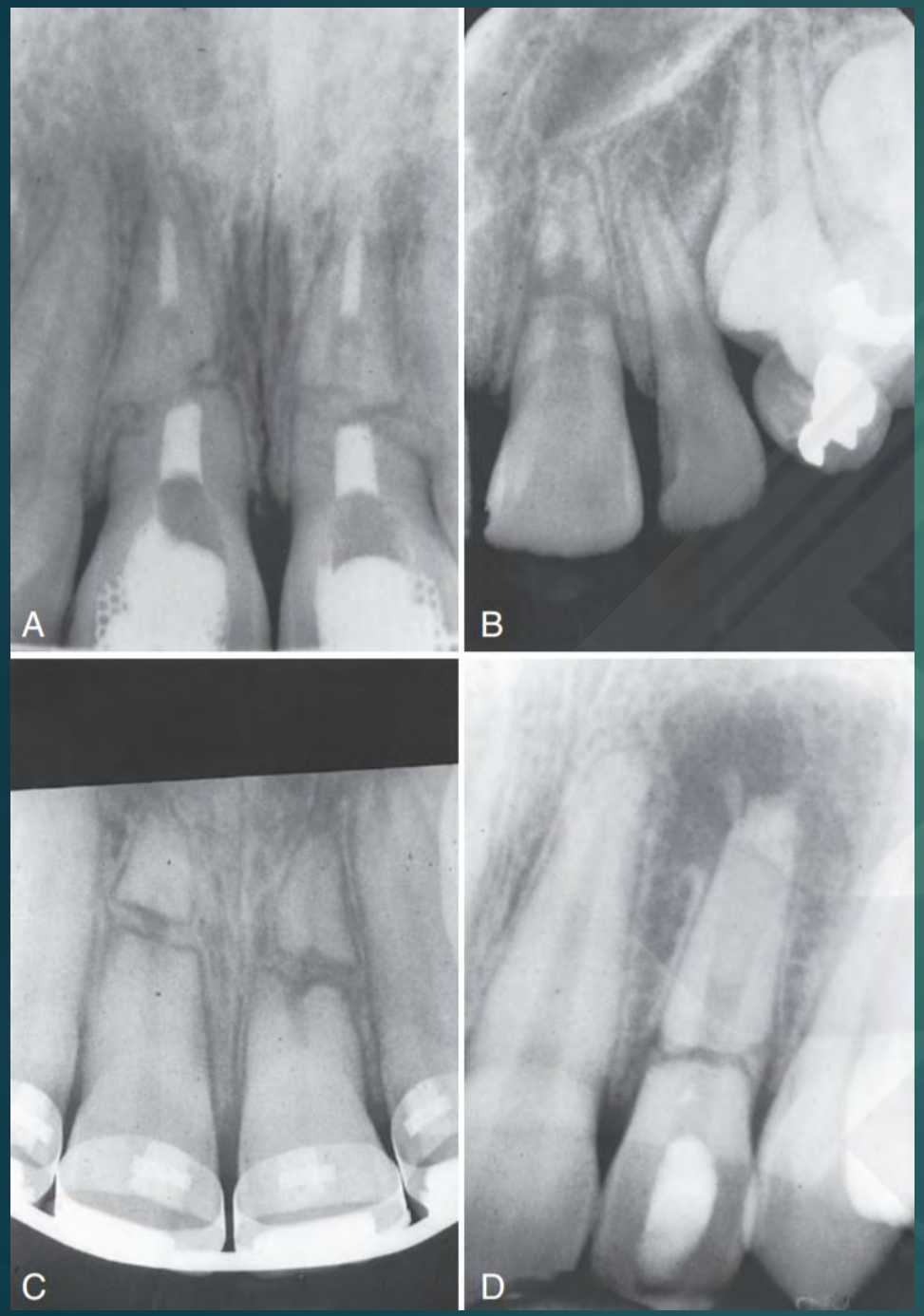

FIG. 20-24 Healing patterns after horizontal root fractures. **A,** Healing with calcified tissue. **B,** Healing with interproximal connective tissue. **C,** Healing with bone and connective tissue. **D,** Interproximal connective tissue without healing.

علاج الاخدالطاخ :

- غ ُمن ُ ا ُعزس ُ ا ُ ل ُ ا ُ ظ:
- ى ُ ن ُ ن ُ ا ُ ه ُ ع ُ ء.
- ن ُ ا ُ ع ُ ء ُ ا ُ ل ُ ا ُ ظ من ُ ه ُ م ُ ل ُ ت ُ ر ُ و ُ ي ُ ذ ُ ك ُ م ُ ي ُ ع ُ ز ُ ا ُ ث ُ ب.
- أ و ا ُ ن.

- أغلب أسباب السكتة الدماغية هي:
- في أغلب الحالات يحدث تموت بالأنسجة المحيطة بالأوعية الدموية مع بقاء الأوعية الدموية سليمة.
- ولذلك الأوعية الدموية مستمرة في العمل إلا إذا لاحظنا علامات حدوث نزيف.
- في حالة حدوث تموت في الأوعية الدموية والنسيج المحيط بها يكون معقدا.
- الأوعية الدموية من خلال الشرايين تتواجد الظروف.
- يجب أن يتم إسعاف المريض من خلال الأوعية الدموية جراحيا.

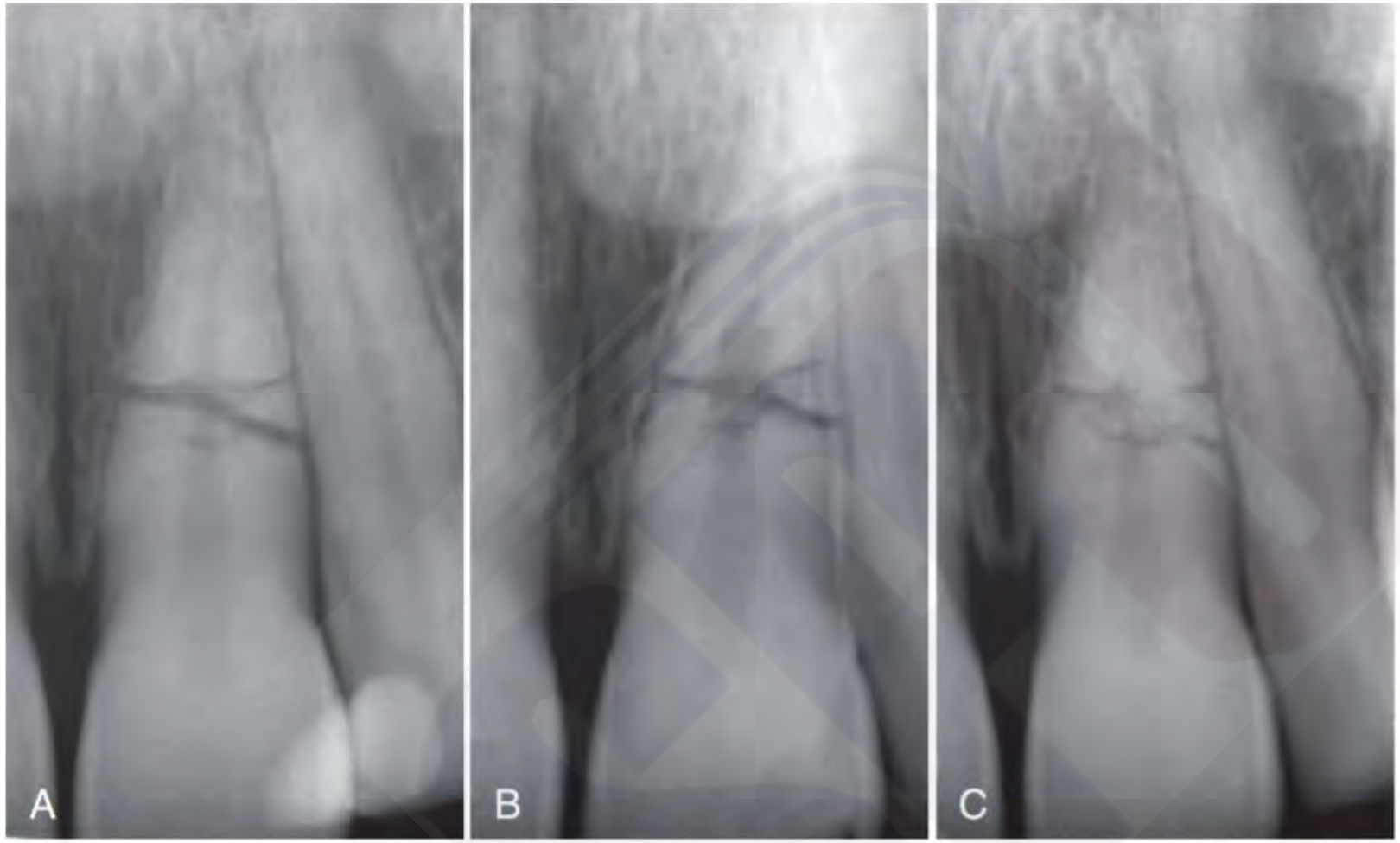

FIG. 20-25 Internal root resorption in the root fracture area; tooth was diagnosed with compound midroot fracture. **A,** Coronal portion was repositioned and then splinted to the lateral incisor with a composite splint. **B,** At 6-month recall, the pulp responded normally to cold, but an internal root-resorptive defect was noted on radiograph. No treatment was indicated, because the pulp did respond normally to vitality tests. **C,** At 42-month recall, the tooth was still asymptomatic, and the pulp still responded to vitality tests. The resorptive defect had healed, and signs of dystrophic calcifications were evident in the apical and coronal segments.

إطلاق الخلع الصحيح:

- السذج
- تحت ٦ الملل حساع ح ميى القس م وزيادج الشركة ولـ ّ الـور ّش م ّان ٦ غن.
- ا ٦ غن ٦ ع انبي ذ ّش م ّان ا ٦ غن ٦ غاذا أو دهظرا أو وحشيا أو ّاطو ا.
- الانخلاع ا ٦ غاظ ذ ّش مكان ا ٦ غن تارع ه ل اظب.
- ال خالم ا ٦ ذاخب: ذ ّش م ّان ا ٦ غن حسوع وشطاذع ه أو ل ّ ع ٤ خب.

اعالج:

- السذعاض وذحت اخن الوحتاجون أي معاعح ُمحوح.
- توذ تحت ا خن من امم ن أ الوغرع ة اغن للفحص الحمحوح مجأشهش .
- ألعان امظاحتخن ظانبي وعة أن ذ واد م انها اثوتأشب و د مم ن .
- نضع ُب النخلاع اعانبي صفاحة ُوضظية لمدة 4 أعان.
- نضع في الانخلاع اخلظ ب طِيحتضُوظ ح مجأعث ه ان.

التسلسل الزمني:

- من المتوقع أن تكون محببا وحساسا في مرحلة الطفولة.
- من المتوقع أن تكون محتشما وغير مندفع في المواقف المباشرة.

اتظاص لجزس لخلجي

- **الا طتاخ لهضعح:** ق ٪ن اشِاء ُهلتغ ط ملاطي:
  اشاءتغ ط حول اُغ ح وسـ ح اُعزس يحدث خال 4 ل٪ما.
  الزلسل شً اِحصوم ن أنوغمح لبشاءتالحدو ز.
  الإ طتاخ لشنيج : يحث اشاءت٪اع ـح نسط هلمي .
  ُب هذه الحاح يحدث هدنا ل ظا اخ

FIG. 20-28 Radiographic appearance of osseous replacement. The root acquires the radiographic appearance of the surrounding bone (without a lamina dura). Note that radiolucencies typical of active inflammation are not present.

العلاج الشائع للأسنان المتراكبة والاختلاط الخاطئ

- الأغذية هنا تنفصل تماما من الأول الأغذية .
تتركز الأغذية بالطاقة الملحوظة في الأغذية حيث لم يجد أن الأغذية الزرقاء ذات اللون الأخضر ٦ ملاحظات تشير إلى الطاقة ٤٪
الأغذية المسببة للتسوس وذات اللون الأحمر.
إذا حدث تشير إلى الأغذية المسببة للالتهاب في الأسنان من الأغذية ذات اللون الأزرق
الأحمر هذا ما يؤدي إلى تغيير الطعم أو حدوث ارتفاع الضغط.
هذا ما يحدث تسوس الأسنان.
الأحمر الذي يحتاج إلى إما إزالة أو معالجة الذي يحتاج.

المعالجة السريرية

- المعالجة الشرجية: ب ان الحادز:
نعيص سم الغنشاشرج أو نضعه في عاءٍ مورذ
وعة لخار ظمن المحاولات لإ هابص سم الغن خال 15 20د ح.
ارا أن من الظوة ءهادص سم الغشاشرجي عة أن ضن شرواب وسط ملائم حوى من
المش وغ مرصرلج الواج
الغ ح. الت اهابص سم الغن.
الأوساط الملائمة ذ ن حـ غة شنثها من الفضل: محلول هانكس الملحي المو رذ حلـ ة , واب, ماء
مقش , ماء.
2 المعالجة ب الواد ج الغ ح:
ظرلج العو ح:
نحضذ عن الغخ ش نحضش العزر ثم نعيص سم الغن ثم ذ ـث ظشرج و كِّح وذ ظ طادا خ
حيوح موضوح وجهاوح

- **تشخيص المرض والعلاج الشافي:**

أولا:

اذا شك الطبيب في خفض الفم لمدة أقل من 60 دقيقة واستروة مستمرة في البول:

و يجب إجراء فحص مثالي و اشعاع حيث يكون مرتفعا.

يمكن إجراء استروية تشمل مقياس.

في حالة تحدي دائم المعالجة الطبيب * وجد بوسط طبيعي مستقر من 20 دقيقة و أقل من 60 دقيقة

وهنالك خفض نجاح

الى انتباط محمولة على حال أقل من 20 دقيقة.

في حالة أن تذأت المعالجة اتباع خوذ أغلب م ألعث ه ن. هذا ما تؤجل المعالجة لتباع أو هذا ما ذلك هلامات

حدوث امرظاص ذ بوضع ضماد اخ ماء اخ أغلب شرح طلح تث الحشب

- **ثانيا:**

اراذ ش ا ْغن خلض إ ْمج ا ّ من 60د ّأ ح وذروته مفتوحة:

وع ل َتا ْعزتش ّسحذش ّ ق٪ضع في دو ّ غ ْغ ّن ْ مج 5 ذائق اوو ّ ى في امونوسكلن ْشقّواد صرسه٦.

نحاول ذع ٤ة امواعح ايية واز للل ه٪ج ل روح ْغن وعند كهس ل موت إ ثـ ثـ ذأ تـ وم ح ل ّ ظ ازروي

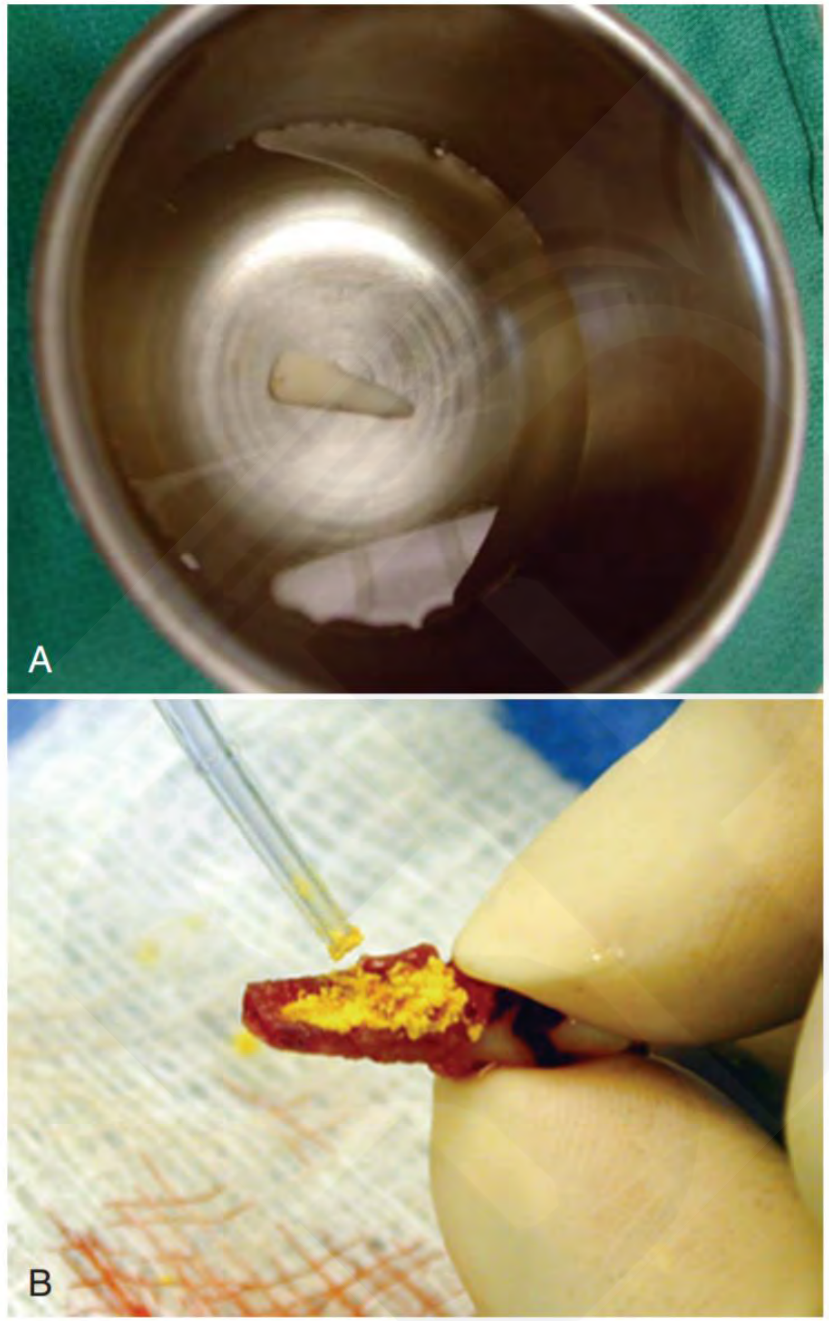

FIG. 20-44 A, Avulsed tooth soaking in doxycycline. B, Minocycline powder placed on the root surface before replantation.

- **ثالثا:**

صمن خلص اغخطرش من 60د ح وازروج مغلقة:

ضوّ لاغ ح حول اغستوضعه في احمض لمدة 5دئ ، ز نضن اغن ب يمسيد ثم نعيصسم.

وواطث الت ظشطوح اغن مغلّ لزروج و خلص اغخ مج أ من 60د ح

- سرعا:

و ـد خلى اِ ألصرش من 60د ـح و ازروج مفتوحة:

ئ هاجظرسم؟ ارا ـررنا أن نعيصرسم اغن وعة أن نعالط ـما لو ـانت ازروج مغلقة ومن امم ـن أن ذعش, امعالجة اتـاح

خلى ض اِ.

أخ ظئ ان الأطفال يفضلون هذ ئ هاجسم اغنتغنة أن ل ـلى اظهي ـ. ـ ـِق رمل وسلى ظ اغن في ـاح.

ارا ـذر امواعح ـتاح خلض ا ـِ ـُ ـتوملـ ـغ اشن) ذظ رروي

- **النقاش:**
  يمكن أن نفصل الأغراض والأنظمة التي ذكرناها من شرح حدوث الأزمات.
  الاستنتاج:
  نتوقع أن تكون الأحداث الماضية قد شهدت تغيرات وتحولات في الأنظمة والأغراض.

الظذوع والكسى س

كسى س وطذوع الحثاخ

- هذا ا ظ م الوشمل ا ْ ة ومن امم ن أنور ـمن مع ا٪ ـد يحدث حدبة مكسمرج.
و٪ظذ أ ه٤ذ امضي.
و ٪ن الألم حادا و ا ز *وع و ْ امش و غر٪ ـ م امضغاشش ج ه٤ذملى وغ على ا غن.
لتشخيص:
اخشلس ا وغ وهذا يحدث ألم حاد ه٤ذ العض أو ه٤ذ ا حوذ اوغ.
ا تش.
اعخذ ا الألا ٍ الضوئ ثوح ا ظذوع

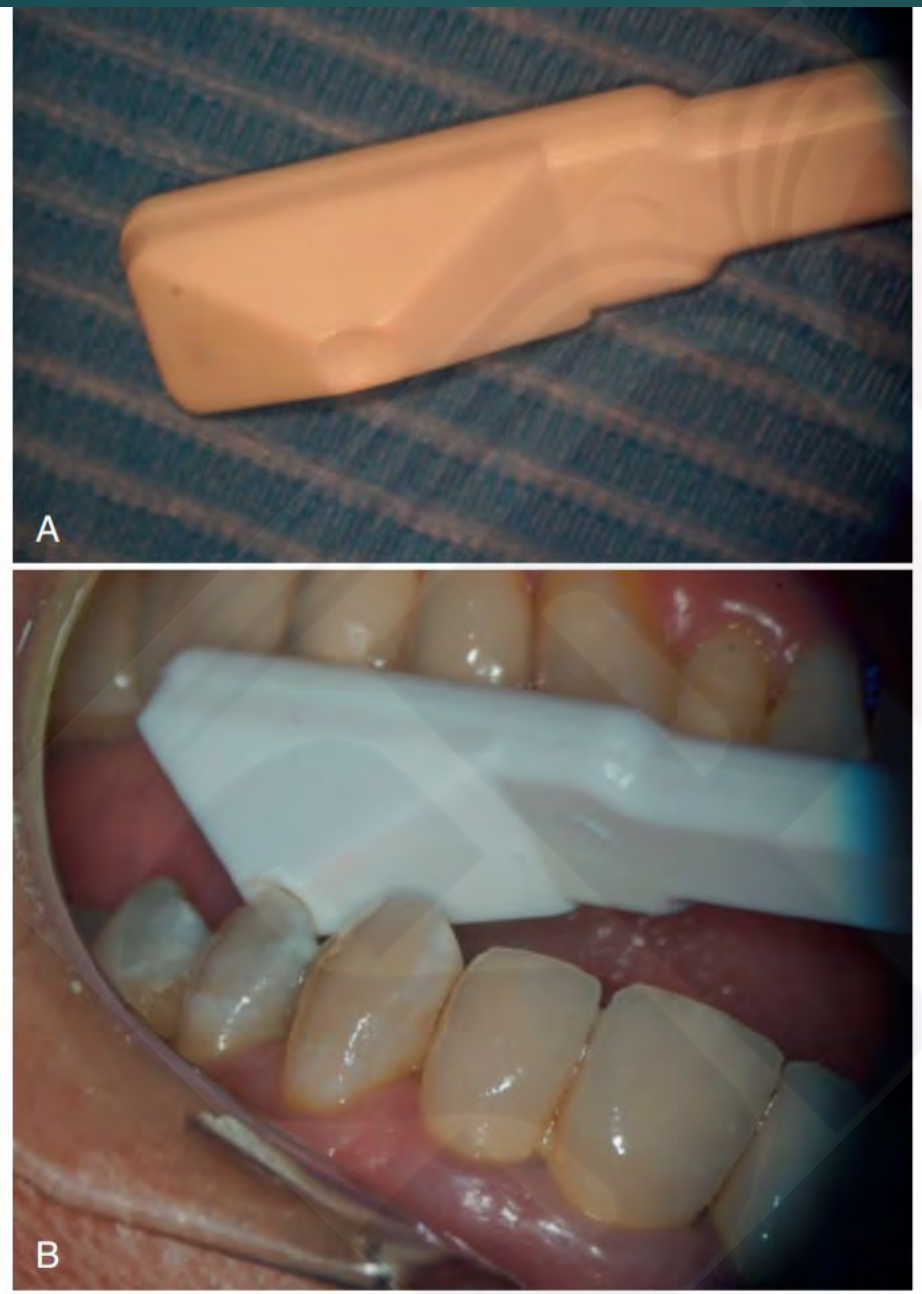

FIG. 21-2 A Tooth Slooth device. A, The Tooth Slooth device. **B,** Application for a bite test: the tip of the pyramid is touching the tested cusp while the wide base is supported by multiple contacts.

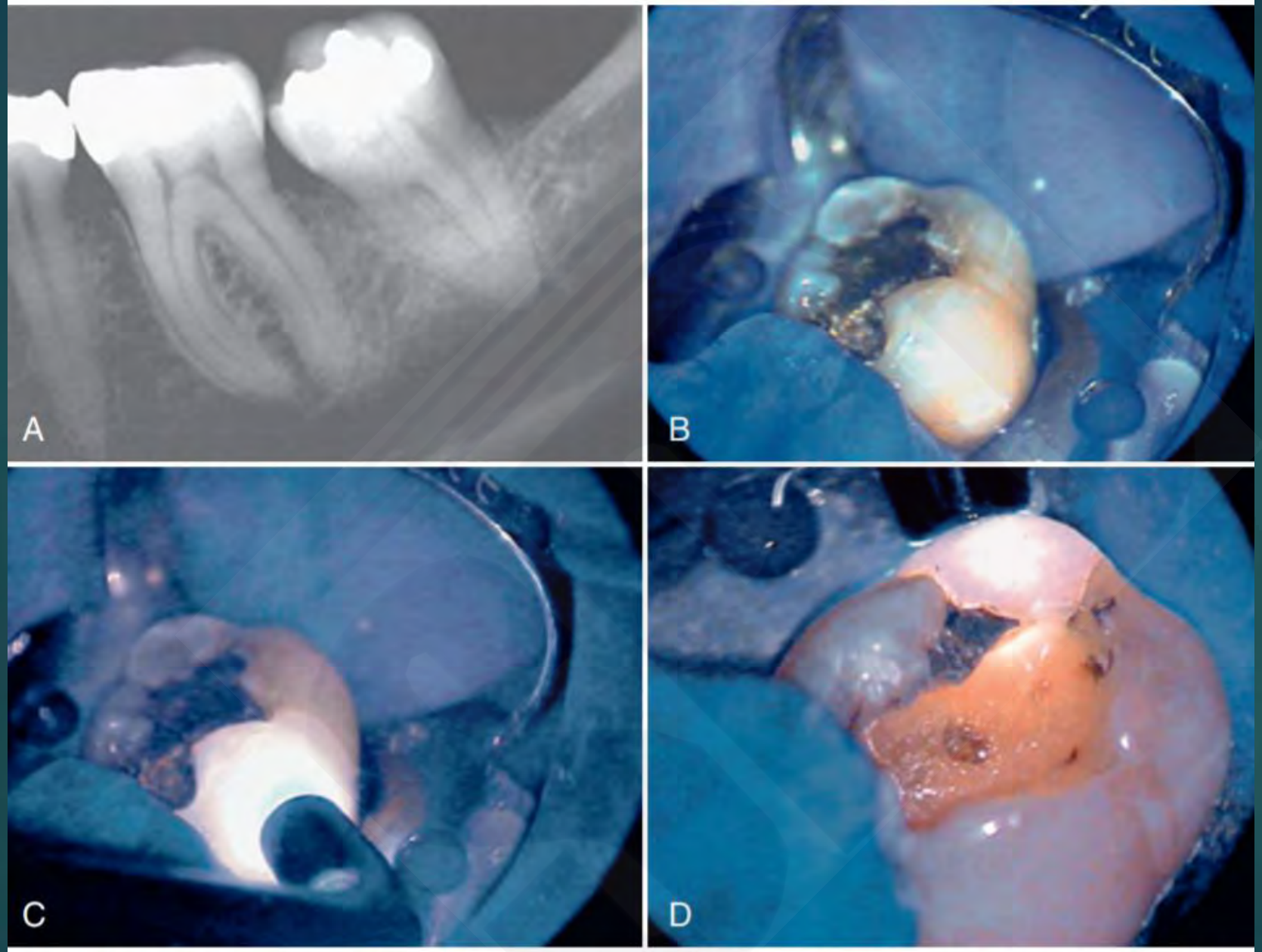

FIG. 21-3 Transillumination for the detection of a cracked cusp/tooth. An intense but small light source is applied to the suspect tooth, preferably in relative darkness. The light is transmitted through the tooth structure but is reflected from the crack plane, leaving the area behind the crack in darkness.

- **لحتاخ لمتظذح.**

وعة أن نحمي ٱحتح ٱم ظاح من ٱعهود الطٓ ٱح وذلكتاعرخذاٌذاج أو اونب أو حشوج كمبوصود.

و عة أن نخ ِغ ٱغن لحٱنذرٌعٓ.

لحتاخ لمكسرج:

ٱمعالجة ازٌرميمة المحاٌّح أو اونلي أو تاج ٱمل ضرسوح

ألسرى ان ال حت ظذ ع ع ال م شطى س ج

- ت ع ش ي ف :

ا ْغ ن ا ْم ظ ذ م ول ه ش ط ذ م و ُ غ ّ ظ ا ْغ ت ش ˘ ّ ش ا ْم ل إ ل ى ˜ غ م ن ا ر ئ ى ا ذ ه أ ْ : ظ ذ م ال ع م ر ل ى ط و ل ا ً ، ع إ د * ر ْ ّ ش

ا ْغ ن إ ل ى ق ور ن ى و ر ط ه ن ر ْ ا ْغ ن ا م ش ش .

ل ت ش خ ي ض

ل ا ق ظ ح ا ش ض ي ح

ت ح د ي د م و ˜ ن ا ْغ ن ا م ل ت ح ي ش ˘ ّ ث ا ً ت ح و ا ً ْ م م ا ر س .

م ن ا ٪ ˜ و م ˜ ن أ ن و ٪ ˜ ا ش و غ أ ن ه ه و أ و ه ي ا ن ل ى ٦ أ ح ا د و ا ن ي ع ا ن ي م ن ح س ا س ا ح ت ش ج ه ٤ ذ ل ْ و ع إ ش ل ح

ت ل ل ج و م ˜ ن أ ي ض ا ً أ ن و ٪ ˜ ا ش و غ ُ ب م ر ج ح م ت أ ش ج أ ن ا ل أ ل م ق د ذ ش و ن

الأشعاع السيني

- **الأشعاع السيني**

الأسنان التي تحتوي على ذرميمات واسعة وتتضمن أنسجة أو تحتوي على شوائب أو لا تحتوي ذرميمات.

أغلب التي تتضمن تتألف من ذرات ثقيلة تمتص الأشعة السينية .

هذه الصدوع تشتت الاتجاه النسبي الوحشي، تأثر شكل أغلب الأطوار بدرجة وأغلاح.

تُبين الأشعة الأولى تنقص أغلب حيوية وموت الأغوار.

تنقص الألم حاد إلى ساطح أن الأشعة تغوص وتنعكس على المضي من ناحية الجهة التي تحوي أغلب الأشعة.

ومن أن تغوص هذه الحافة تشرح مطوح.

ومن أنقص الألم موضع أو شيئ أعن، تُبين الأوراق أو أغب، تُبين نفس الجهة من الفم.

- لا يوجد أشعة واحدة تُبين هذه الأشعة الأولية

- **الأعراض المصاحبة:**

يُذان حيوان البلب أو الإنسان الزروي لـ [illegible] ٦٤ عن مشـ[illegible].

تحدث أورام [illegible] حالات [illegible] في حالات الأورام [illegible] و [illegible].

ومن أن تتأذى [illegible] أو [illegible] حيوته لاحقاً [illegible] [illegible] الأمراض.

الأعراض [illegible] هذا [illegible] [illegible].

الألم [illegible] الذي [illegible] مواس* [illegible] المراحل الأولى وقد [illegible] الموت [illegible].

[illegible] الحالات [illegible] حول [illegible] ضيقة وعميقة

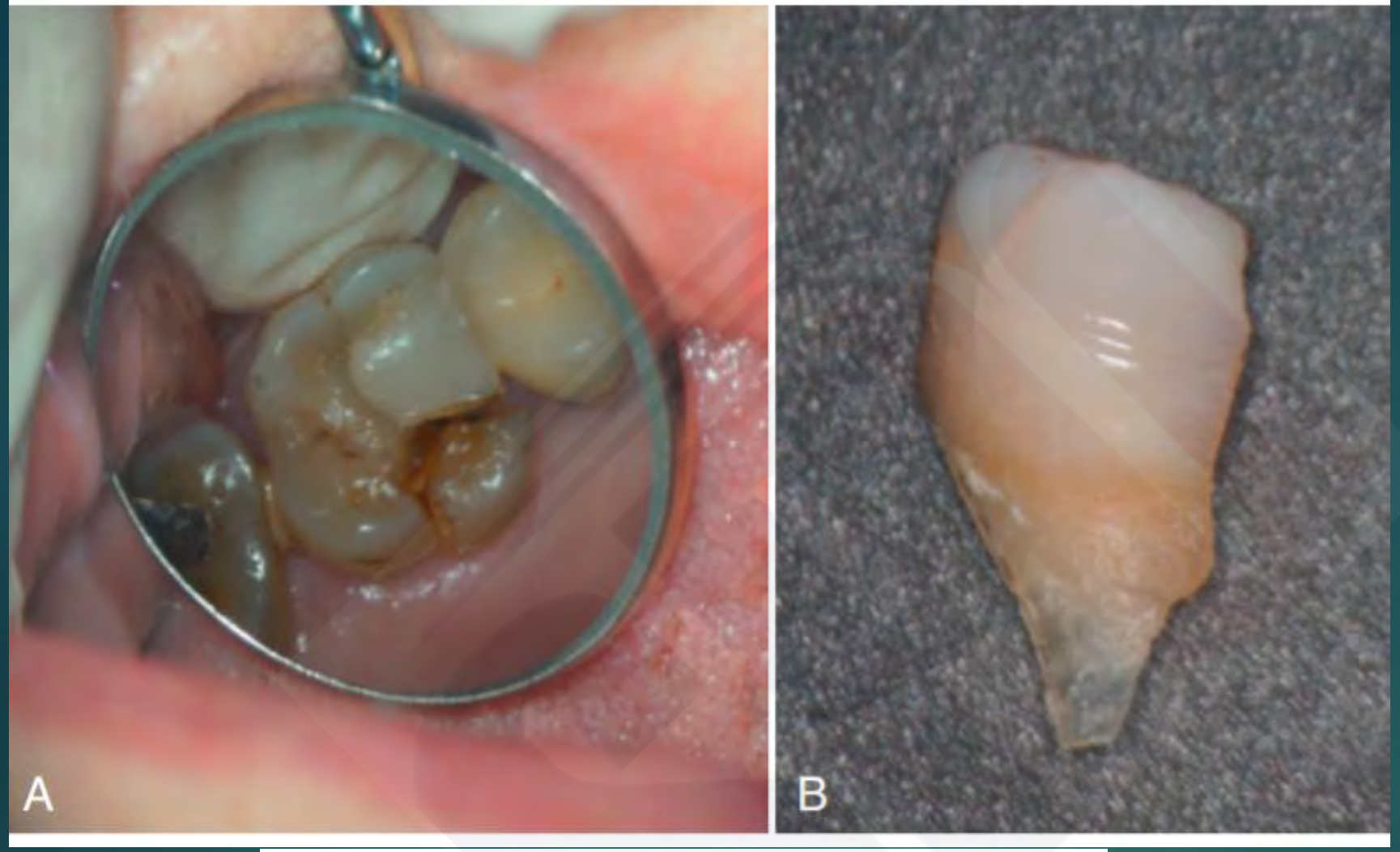

FIG. 21-5 A fractured cusp. A, The mesiopalatal cusp of a maxillary first right molar was fractured. The fractured cusp was movable and was retained by the periodontal ligament. **B,** The cusp was removed, and the tooth was considered restorable. It was treated with root canal treatment and a crown.

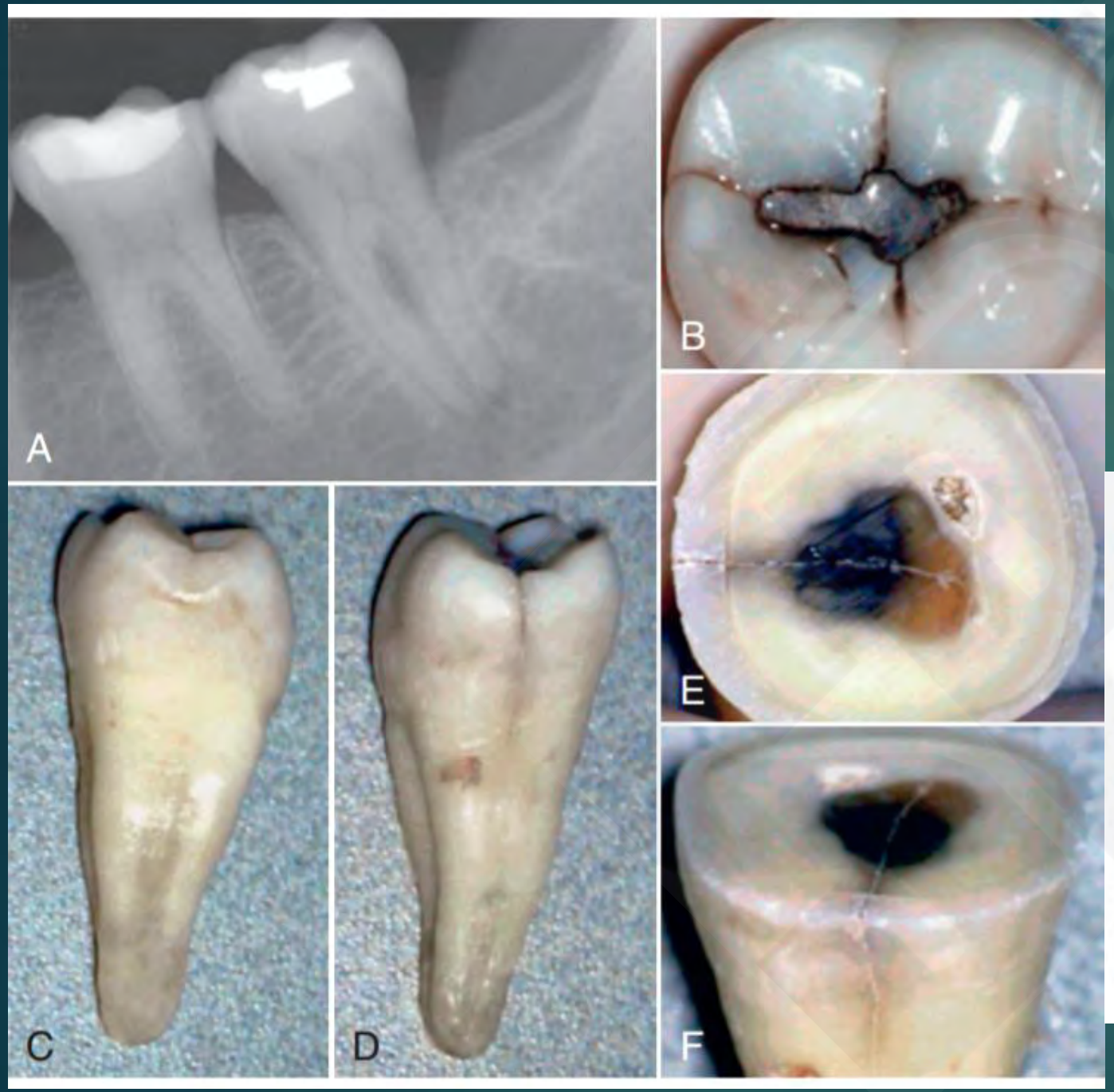

FIG. 21-6 A case of fracture-induced necrosis. A tooth with minimal or no restoration or caries is unlikely to become nonvital. **A,** This radiograph of a mandibular second molar shows a restoration that is distant from the pulp chamber, yet the tooth is nonvital and symptomatic. **B,** On occlusal examination, a slight crack is observed on the distal marginal ridge. **C,** After extraction, the mesial aspect of the crown and root shows no indication of a fracture. **D,** However, the distal aspect of the crown and coronal root shows the fracture. **E, F,** When the crown is sectioned, the crack can be observed to extend well into the pulp chamber.

التشخيص:

اتحش* اتشّ ضروس* ˆ ـرٌ ة ـمى ال ـهشاع ـرأـوـوانب ـمـهـا ـاتش وـغـتالإضافة ـتحسـان إلـنذلس.

ذشخ ـاض ا ـظ ـذمـُب ا ـغـنـوـوـتـش ـطـوـاً.

ذث ـا ـ أـلاج ـُحص ـاو ـغ

و ـعـاىـئ ـارـتـشّـش

أل ـطـٌح ـصـطـسّ ـامـرا ـان أو ـطـاى ا ـد

ذث ـا ـاخـتـلس ـذـو ـح الضوء

اخـتـلس ـارـخـفـر للجهة المشـ ـتـهـا

- **الآيح إلطتح:**

٪, المضي هي المسثة رظ ذم ألعان
امضي على اطومة ٓاعٰح
ا ثظرر أو َ ِ َص ألعان ههشط اوضلة الماضغة(
ه اداخ امضي متل مضيطرط
الإصتاخ نلضٰح
اوغ امفاجىء هى مادة ٓاعٰح ًنل متو ٓوح
ُب أ ً ة الحالات صدذم اغنومن أنوزى إلى أغاب ًنل محدج مخرح هن ا ٪, المضٰح
اث وٰح و امشطح

- **الخطاع الجيلي لهسلسه لتظذع:**

حواح اغن من ذـمن ا ظذم وذ٪ش لشاحة بش وغ خال امضغ هي ألهذا ٍ نلزئ اغ ُب خ ـح موا ح الأسعان

المتصدعة.

توث ا شش يط تقومي حول اغن أو ظن مؤ د.

اطرتمشده نًّا ا ظ ا ُ ا رخ بض من ال ش اع و اموا ح ثباحوم ن ان ذ ٪ن ضرورح ثذ ث ا

اطن اذائً.

هذه ألموس ذ ذ غاهم ُب ذـمن ا ظذم وغرط ه ن ذلـ ِ عن مشطوس

- **الخطوط العريضة للشرط:**

هذا الشرط إمكانية الأمل أقوى من ٦٠٪ أن هو الحل الأمثل والوحيد.

تُعد الشروط أن خط الشروط الشرط يُعد شرطاً انتظار أغلب الشروط

تتاح من الشرط

أُحيل إلى هذا الشرط الميمة، هدفها ٪٠ من خلال الصحاح والرميم. يُعتبر الشرط مسرحاً

الكسر الطويل المسموع

- التعريف:

الشعور محسوس طويل أو قصير أو مأخوذ من الشعر ويظهر في أغاني

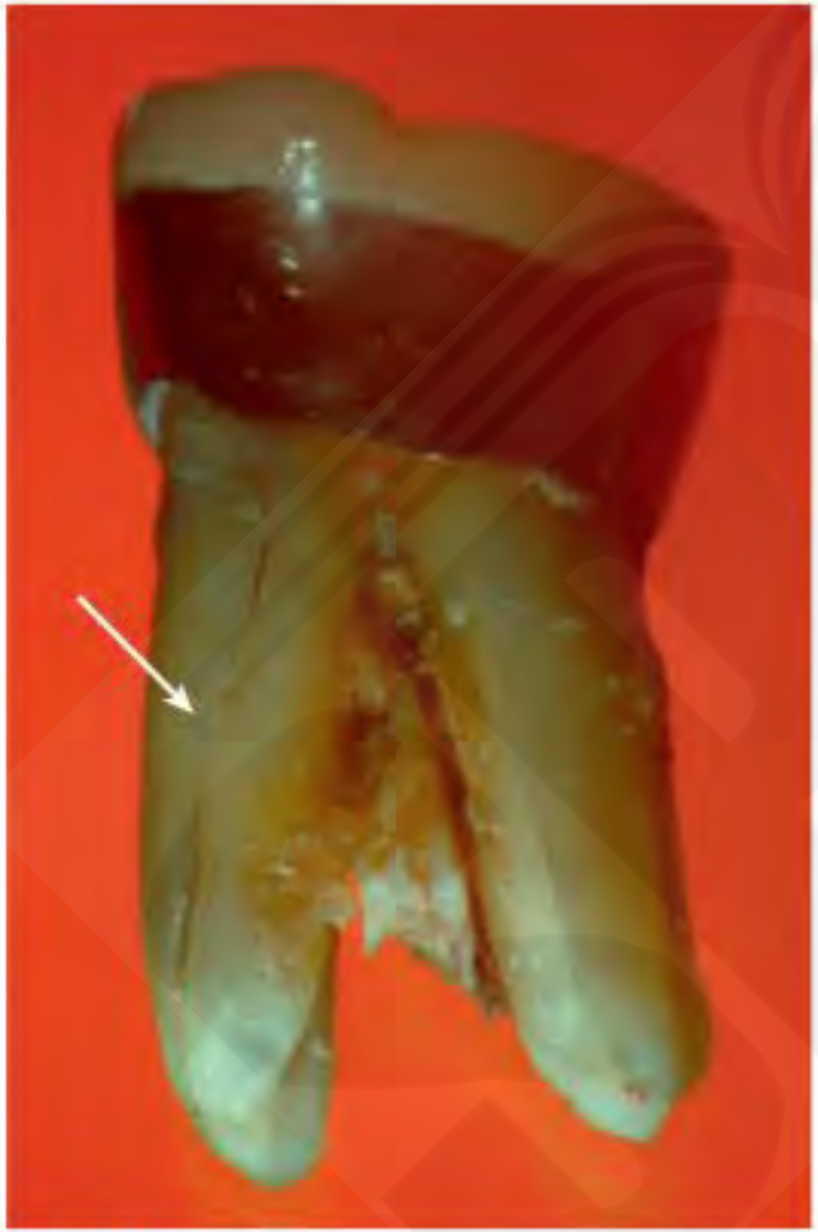

FIG. 21-8 **Diagonal VRF in a molar.** A lingual view of a right first mandibular molar revealing a diagonal VRF in the mesial root.

التشخيص

- **لاحظ التشخيص**

الألم أو الإحساس

هذا الدماغ هذا الماضي.

الرأس

إنتباه المعالج الدماغ الأول و هذا الدماغ



FIG. 21-9 **Three types of VRFs. A,** A coronally located VRF extending apically as far as one third of the root. **B,** A midroot VRF extending along the middle third of the root. **C,** An apically located VRF extending coronally as far as the apical two thirds of the root.

ألعشاع الشيشي ح

ألعان ألصرش شضة شرأش ومـ ان الكش ا ـ٪ت
ذرشا ُ ْ مسوس الجذوس ا ـ٪ ُ ش ْ شطئن مع ألعان امعالجةت ا مع أو بدون وذذ.
مع ذلكومـ ن أن تحدث ا ْ غ٪ن ا ـ٪ ْ ح اعزوحُب الأسعان ا ْ ش موا حت ا مسبقاً
اضواحـ ا و٪ح و اغ.ح، الجذوس ألنساح لأرحاء ا غ.ح، الجذوس ألنساح ا ذهطوح ألسحا ء ا و٪ح،
والقواطن ا غ.ح.
ومـ ن أن ذثذأ اغ٪ن ا ـ٪ح ُب أ* مغ ٪, من اعزسومـ ن أن ثذأ من امع ـ ُح ازروح ونوع٦ ذاظ ا،
مع ذلك حالات موعح

- **الأعشاع المشتق**

أل ˜ أو هذ السذ اغ

هذ السذ اغ والحغاع ح ه٤ذ المضي

الألم هاج ذو ط وح ُشرح، على ا وّظ من الألم المشخص لـ ّش الحدبة أو ألع ان امرظذه ح الحـ ح

ل ٪س ُ و م ّن ذ٪ اظذ ظ ّقتم ٪ن أش ب رظ من ا ع ة امش ˜ نـ ع ح ا ح ا ز و ح

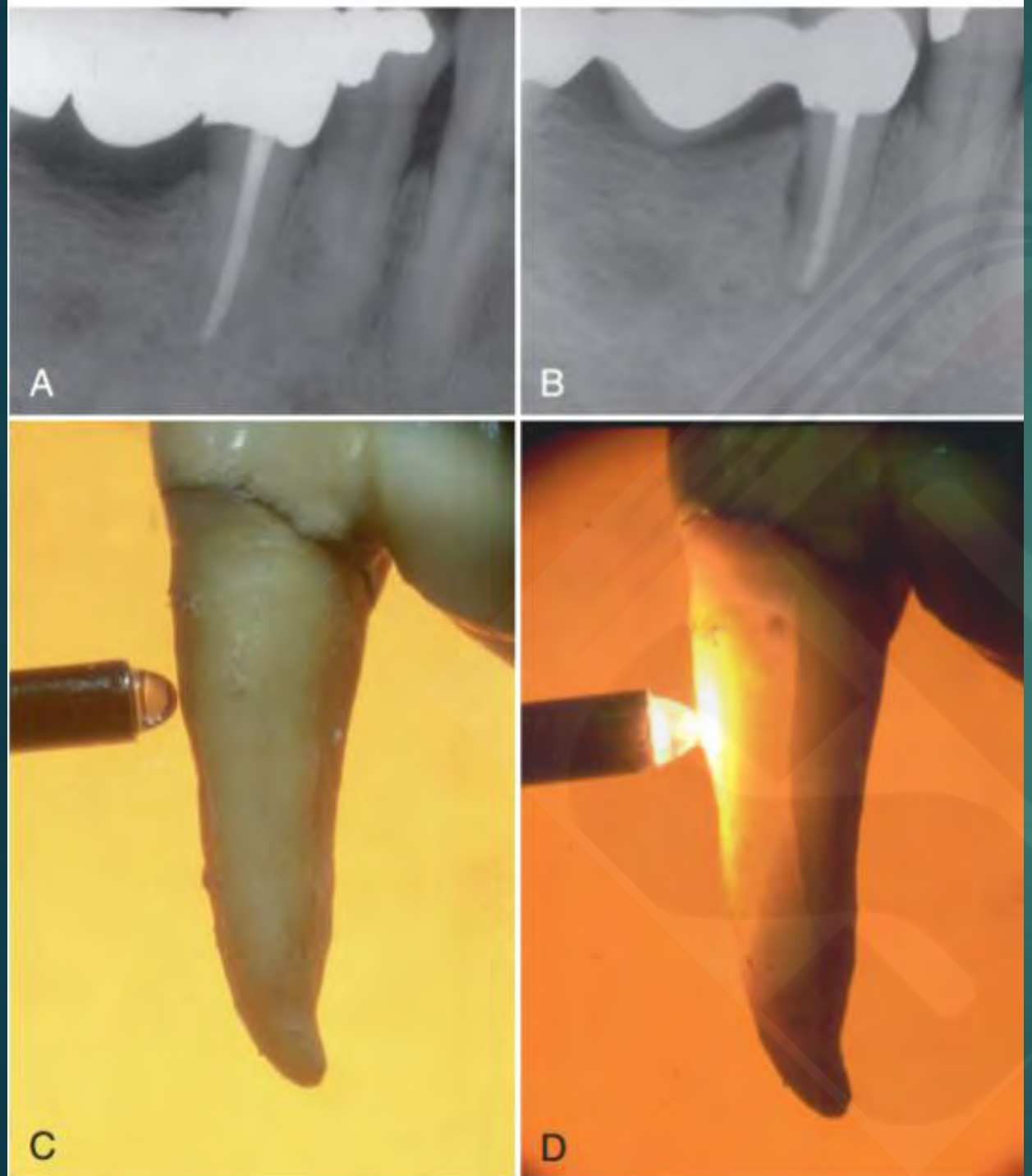

FIG. 21-11 Small isolated radiographic presentation of VRF-associated bone loss. A second right mandibular bicuspid was endodontically treated and restored with no dowel. A year later the patient started complaining about sensitivity on the lingual side. Three months later the radiograph **(A)** was taken and the tooth extracted. A small radiolucent lesion was present along the root on the distal side. The tooth was extracted, but the lingual VRF was not readily evident **(B)**. Transillumination with an intense but small light source was used after extraction to clearly demonstrate the VRF **(C, D)**. (Courtesy Dr. Ramy Levi, Israel.)

- **الأعشاع لمت أشهج**

ملهش خش ٍ jعلىألشعة أو هاح من اشِ اُح اشوا ه ٰح،

اُع ٰة المتراُ ْ مع ٰشِ و ازَ* ًأن ُب ٰتفاح ضد ٰ ْ و هم ْ ٰمن أنو ٰظح أوسن وأعهل ْبش َ ٦٤

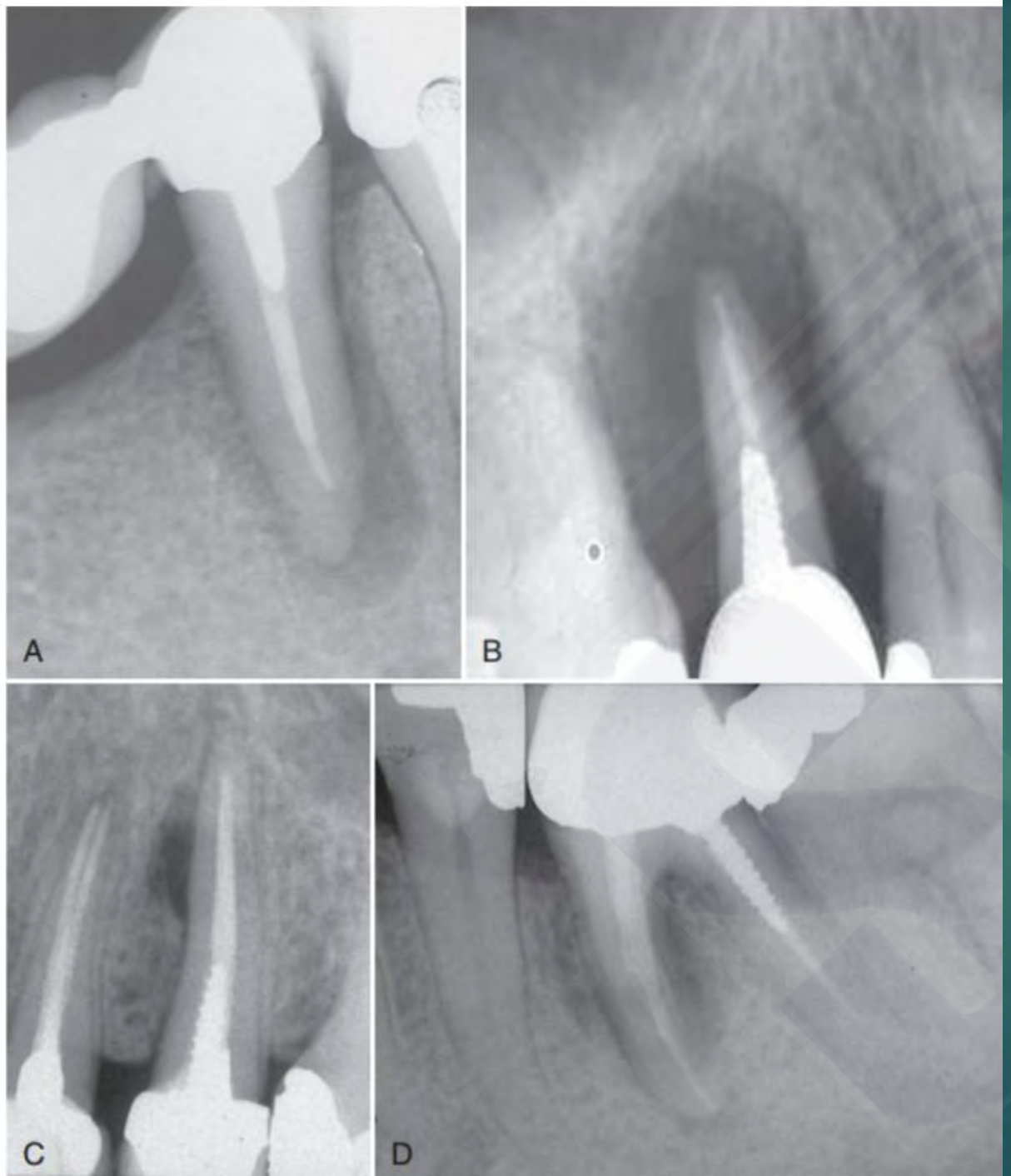

FIG. 21-15 Radiographic presentations of longstanding VRFs. **A**, J-shaped "halo" associated with a VRF in a second right mandibular premolar. **B**, Extensive bone damage associated with a complete VRF in a second right maxillary premolar. **C**, Limited bone damage associated with a midroot VRF in a second left maxillary premolar. **D**, Bone damage associated with a VRF in the mesial root of a first left mandibular molar. All such presentations are typical of longstanding VRFs.

FIG. 21-16 **Radiographs of longstanding vertical root fractures.** No special diagnostic skills are needed to diagnose such cases.

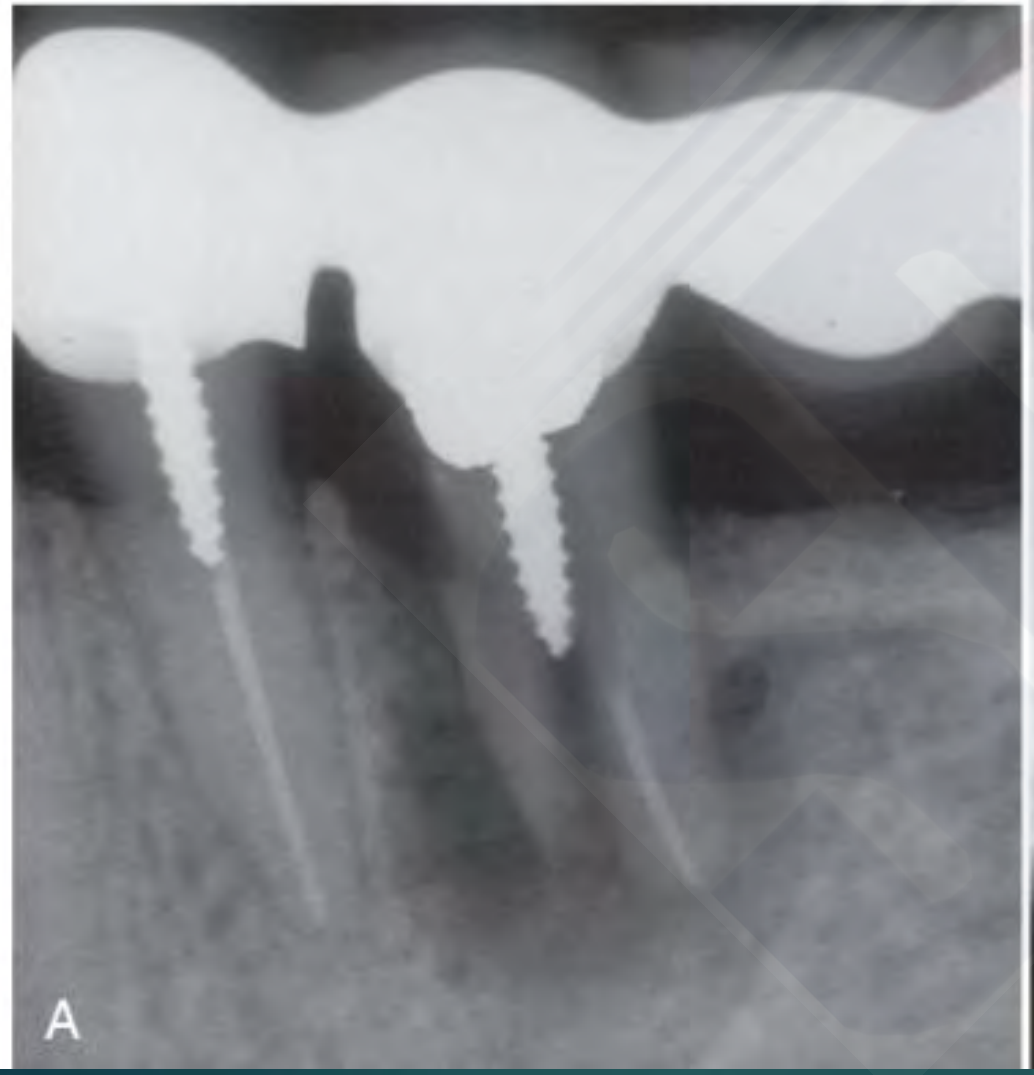

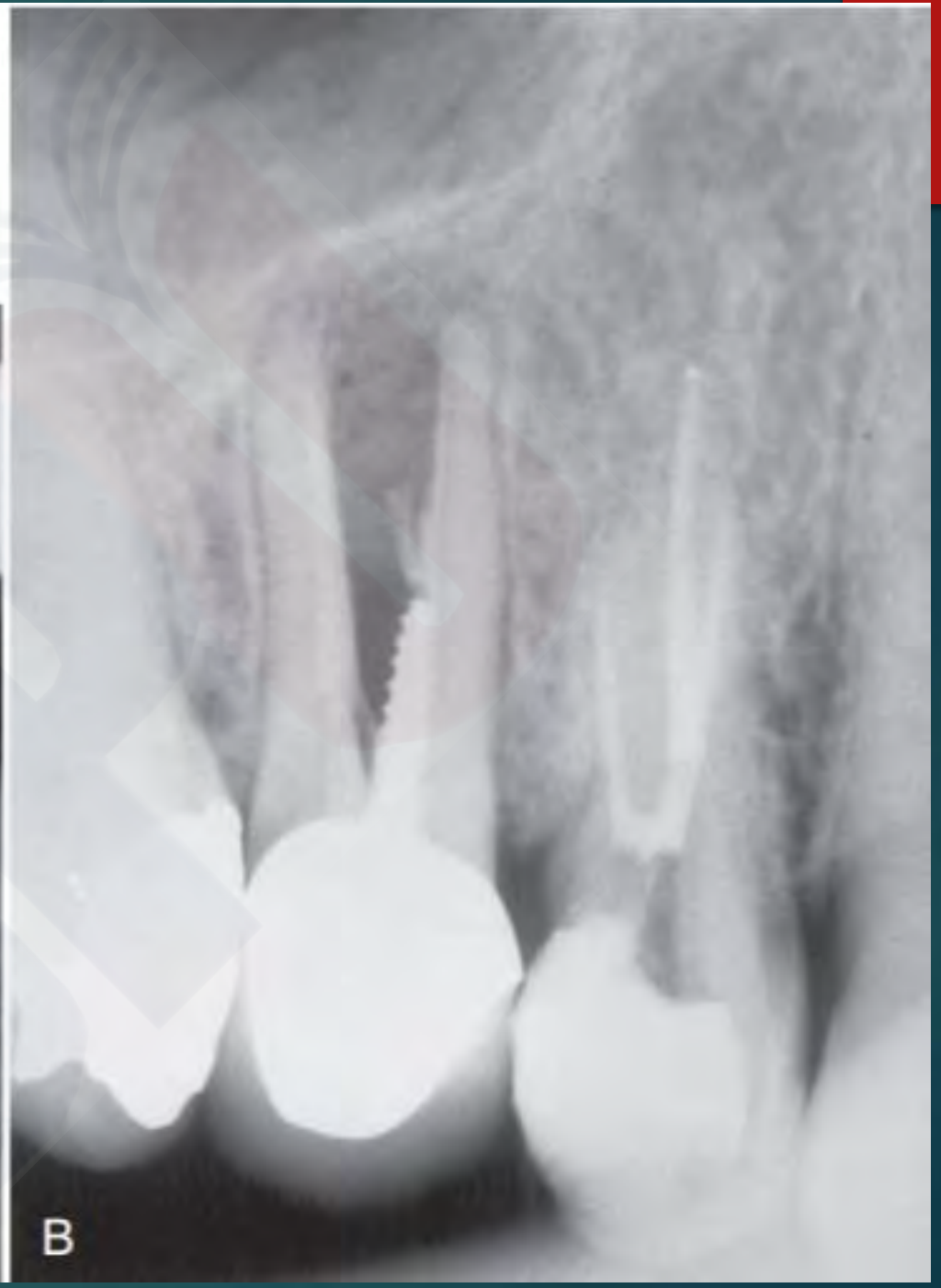

FIG. 21-12 Coronally located sinus tracts. A, A maxillary right lateral incisor with a sinus tract located at the attached gingiva, an uncommon location for sinus tract drainage from a chronic periapical abscess. Maxillary lateral incisors are *not* among the teeth with high prevalence of VRFs. **B,** A draining sinus tract at a coronal location originating from a buccal VRF in the first left maxillary premolar. **C,** A draining sinus tract at the gingival margin of a right first mandibular molar with a buccal VRF in the mesial root. (*A* and *B*, Courtesy Dr. Russ Paul, Zichron Yaakov, Israel.)

التشخيص

- **أهمية التشخيص المبكر**

ويشير التشخيص المبكر إلى اكتشاف الأعراض أو الحالات غير الطبيعية في الجذور أو الأغصان أو الأوراق، مما يتيح تدخلاً علاجياً أو وقائياً عوضاً عن انتظار تفاقم المشكلة.

خطأ التشخيص

يشير إلى عدم دقة في تحديد أسباب الأعراض المرضية في الأشجار، وذلك بسبب عوامل متعددة مثل تشابه الأعراض بين أمراض مختلفة أو نقص الخبرة في تشخيص الأمراض.

- **الجيوب الشفاقية على سطوح الجذور**

الجيوب الشفاقية هي تشققات تتكون عادة أو عن وتشوهات مجهرية من ألياف
الجيوب الشفاقية تكون موضعة وموزوعة وتكون ظاهراً أو غائراً
الجيوب تكون عميقة ولها أشكال ضيقة
وتتخذ مختلف الأشكال من أجل المسو ذلك الشكل الأعلى الغطاء حول الجيوب.
الجيوب الشفاقية من الأغلفة الجذرية تكون أما أن أقرب ذات

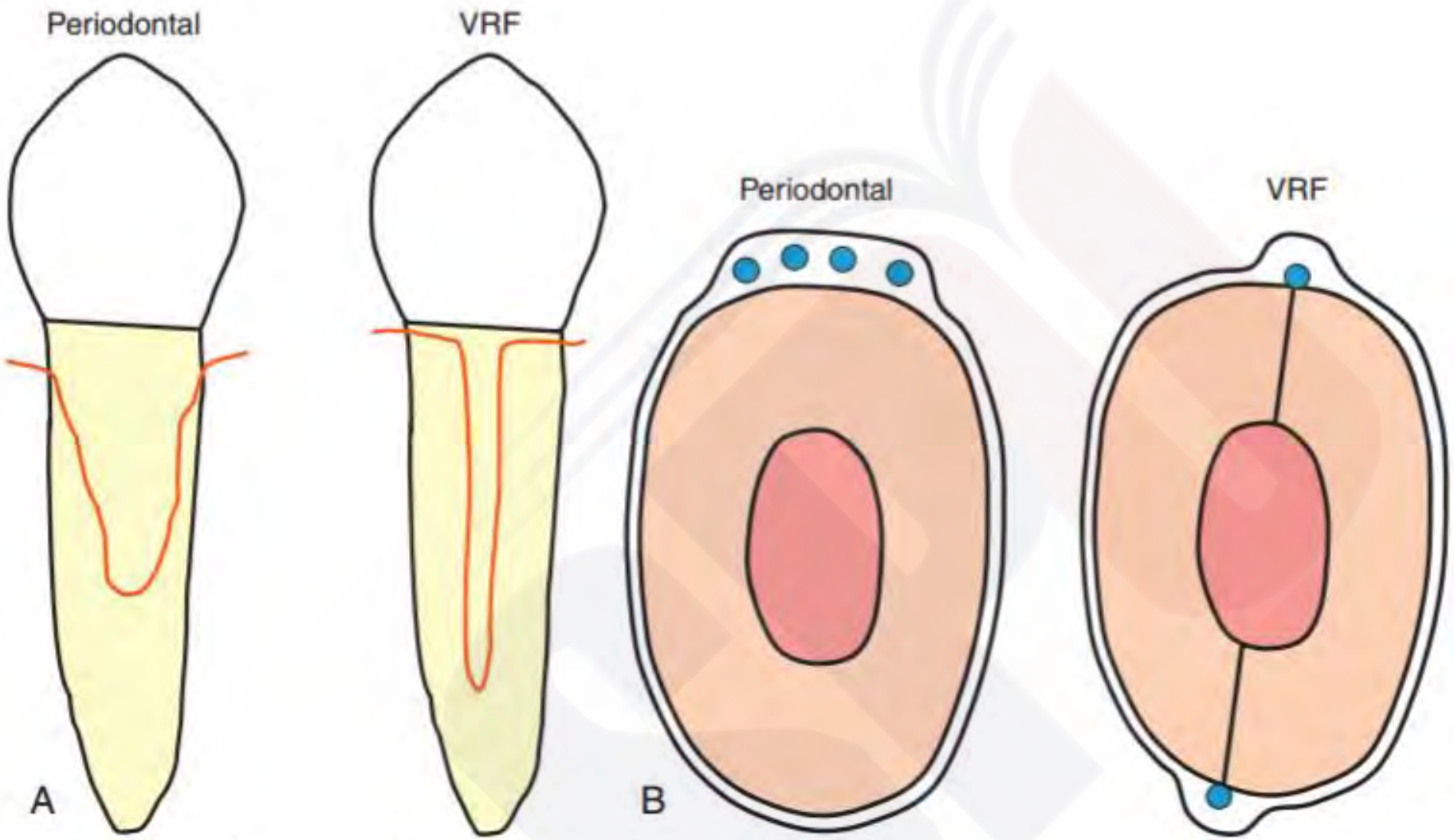

FIG. 21-17 **VRF pocket. A,** Periodontal pockets *(left)* are wide coronally, whereas VRF pockets *(right)* are narrow and deep. **B,** Periodontal pockets *(left)* are loose and allow probing at various sites, whereas VRF pockets *(right)* are narrow and tight. If not checked carefully at every millimeter of the sulcus, an early VRF pocket can easily be missed. Please note that periodontal pockets appear more commonly in the proximal sides of the root, whereas VRF pockets are more common on the buccal or lingual sides.

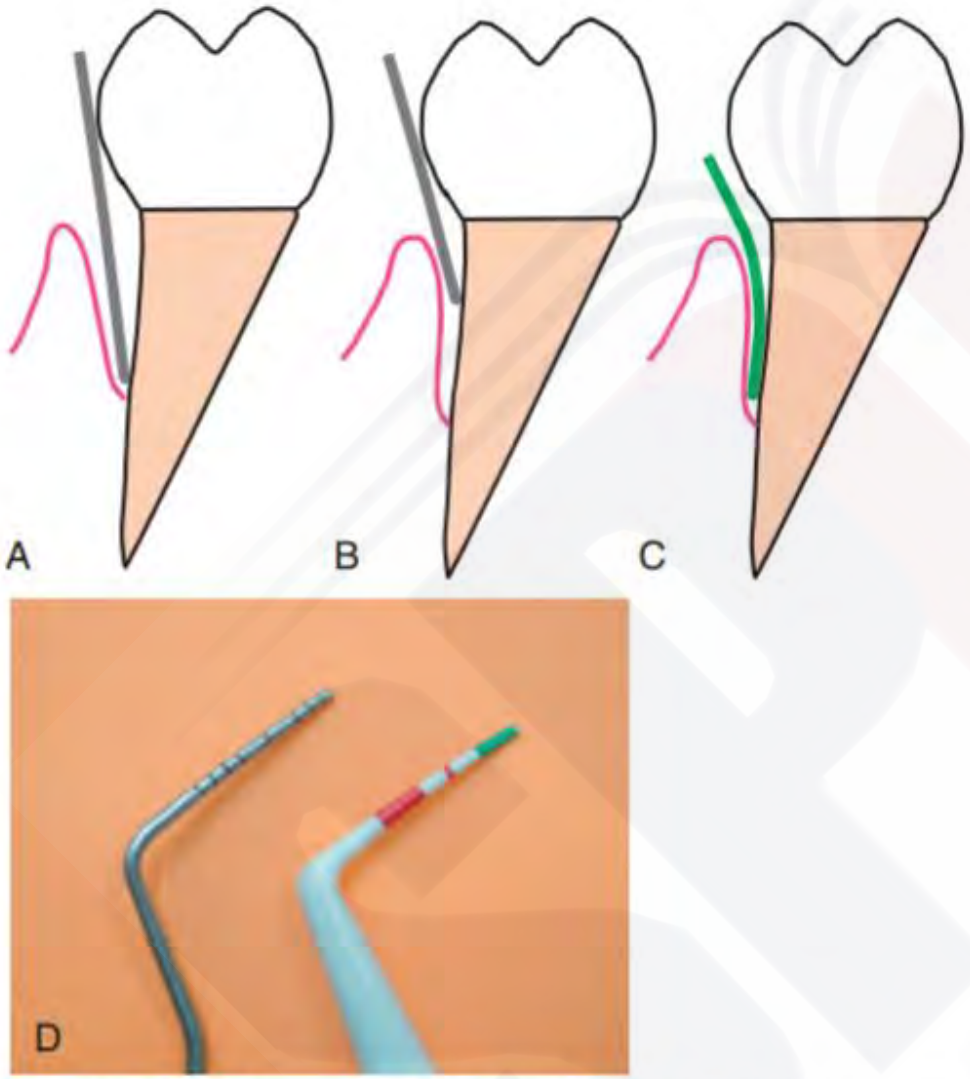

FIG. 21-19 **Rigid versus flexible probes. A,** In a loose periodontal pocket, a rigid metal probe can easily reach the depth of the pocket. **B,** In a tight, early-stage VRF pocket, a rigid probe may be of limited value, as the bulge of the crown often prevents the insertion of the probe into the tight, deep pocket. **C,** A flexible probe **(D)** is more likely to detect VRF pockets at an early stage.

اع الخم ال ش ع ا ع ي ح

- **ل ذ لا لا خ ل ت ش ج**

راش خ ض الحومي ش ا ع س ا ـ ٪ ب: خ ط ن ح ا َ من ا ش ا ُ ح ا ش و ا ه ية يمتد ط و ل ل ت ا ذ ع ا ع س.

راش خ ض ا ظ و ة ا ٪ ط ٪ ٦ : ش م ا ج ا خ ط ا ش ا ش و ا ه ي أو أ ض ا و ي ة ا ظ ش ن م و ذ ج ا ح.

ل ال م ا خ ش ع ا ع ي ح

ل ذ لا لا خ ل ت أ ش ج

م ل ش ز ش و ا ه ب

م ل ش ال ه ا ل ة ا ش أ ح ش و ا ه ا

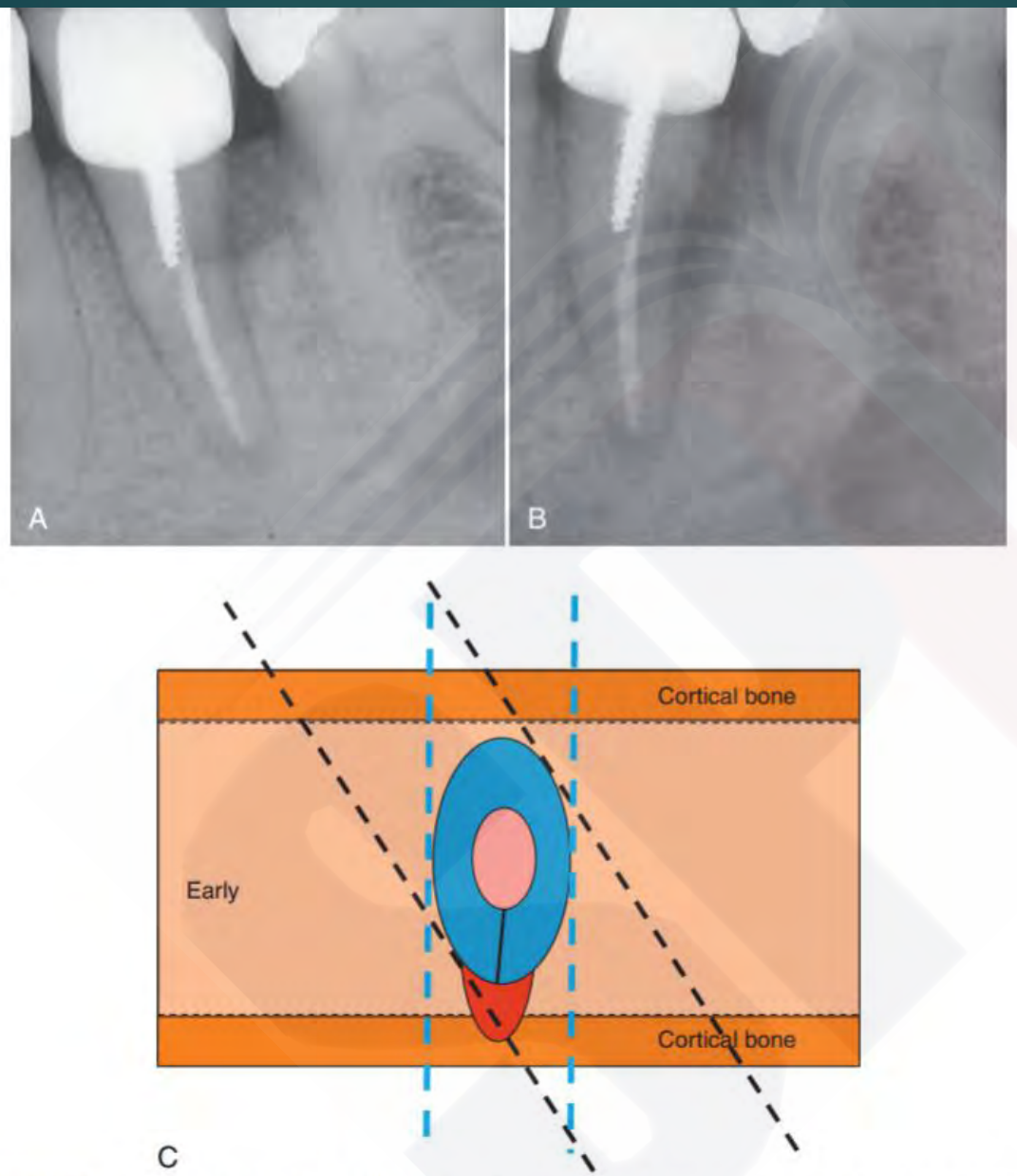

FIG. 21-22 **Diagonal radiographs for detection of VRF. A,** Orthoradial radiograph: very limited bone loss is seen. **B,** A different horizontal angulation reveals a radiolucent lesion along the root. **C,** Schematic presentation. Although a radiograph in an orthoradial direction *(blue lines)* cannot pick up the radiolucency along the root, diagonal angulation *(black lines)* may do so, as in **B.**

- **التطبيق العملي للمخروطي المحسوبة في تشخيص الأمراض الجلدية**

دراسة أجريت في المشفى الجامعي وأظهرت نتائج مقارنة بين المخروطي المحسوب والفحص السريري أن المخروطي المحسوب يتفوق في تحديد الآفات المتقدمة بنسبة ٦٤٪ مقابل ٥١٪ فقط للفحص السريري.

لا يمكن تجاهل أن المخروطي المحسوب يواجه تحديات في المناطق الشعرية والمناطق المثنية، حيث انخفضت دقته إلى ٥٨٪ فقط في هذه المناطق مقارنة بـ ٨٢٪ في المناطق المكشوفة.

يوصى بدمج المخروطي المحسوب مع الفحص السريري كأداة مساعدة وليس بديلاً عنه، مع تطوير خوارزميات خاصة لتحسين الأداء في المناطق الصعبة.

- **لإشراح الاستقطاع:**

ه٤نسرُن شرشيحة كاملةالخانة وطإح ا٤ غ ط الخشب،ومن أنو ش, ا ش ا ـ٪ب ٠عزسشماشرشح

FIG. 21-24 An apical VRF with no pockets. The right maxillary central incisor was symptomatic despite an apparently adequate obturation. A radiolucent area was present around the apex, but no pockets were detected. Apical surgery was attempted, only to reveal a VRF at the apical part of the root that did not (yet) extend into the gingival margin and thus did not present with a typical VRF pocket. A semilunar flap design was used in this case, which was intended for apicoectomy. If surgical exploration for suspected VRF was initially intended, a conventional full flap would have been used. (Courtesy Dr. Ram Zeev, Rehovot, Israel.)

- **لسثة**

ظ٪ب مثل ثلاثة راشرشحاح ٪عزس

عثة ملاجي ٪معالجةثلاح اغ٪ح و اموا٪ح راشمماح ارب نثوها.

لعوامل لطبيعح لدم ويأج

ش ٪ امقنا ٪ ـ٪ب٪عزس) اشثيضوي(

لو٪امل إلطآح

أصدوع المجهرية أو٪اظج مغث٪ا

- **لعوامل الاعتماد في**

الموائع الثابتة

التحضير العملي

الصدوع المجهرية المستحثة أظهرت الرحضير ا ال

الإغماكة الشل متعادلة لمالتقى من الوطن)٤٥ذ تحضير الأقلاح المنخفض رطح مستقيمة(

طريقة الرروية)الحشر العانبي(

نوع المدكات المستخدمة)أدوات يدوية عند بظ ع ٢ اعلاح شخلاحت الإضاح بمدكات المشنة لرب ها

شأ طش(

ش ٢ الأذذ)الاوتاد ا ـفح وصلاخلاح(

ش ٢ الوطن)حوا ٍ موذنية شل مـثـح

- **لخطح لاعلاجح:**

اٌ٪وَاح هـ مفواغ ننث ٬ش اٌ٪غ٪ٌمس اٌ ـ٪ٌح للجذوس
ه٤ذملى ر ًش خ ٬ض اٌ٪ش اٌ ـ٪ٌب ٌعزس و عٍ٪ظش اء اٌ ٌ.ن ٌ.غن أو اٌعزس ُب أعٍ٪ش م و ٌد مم ٌن
محاولات "ٍ٪ش م *" لأسٍ٤ان ذا خ ٌغ٪ٌمس ه٤ ٌية بمخو. ٌ اٌمواد اٌ٪ش ممة قد تم ذث قها ، ٌ ٌ ال ذوٍ٪ش أ *
من هذه اٌ ش ٌ ح ٌ
اٌ ُب طويل أل٪مذ